



7. Juni – 9. Juni 2007

# Kurzreferate 2007

36. Jahrestagung der Arbeitsgemeinschaft Dentale Technologie e.V.  
in **Stuttgart, Liederhalle**

Schwerpunkthemen 2007

## Internationale Standards in ZahnMEDIZIN und ZahnTECHNIK

Mit Unterstützung der Platin-Sponsoren



# Ehrenmitglieder

**BISSINGER** sen., Edgar †, Verleger

**BOGER**, Artur †,  
Zahntechnikermeister,

**CAESAR**, Hans-H.,  
Zahntechnikermeister,  
Mömpelgardstraße 12/1,  
71640 Ludwigsburg

**FREESMEYER**, Wolfgang B., Prof. Dr.  
Aßmannshäuserstraße 4–6,  
14197 Berlin

**GEIGER**, Gerhard †,  
Zahntechnikermeister,

**GIRRBACH**, Karl,  
Amann Girrbach GmbH,  
Dürrenweg 40  
75177 Pforzheim

**GRÜNDLER**, Horst †,  
Zahntechnikermeister,

**KÖRBER**, Erich, Prof.Dr.  
Hartmeyerstraße 64,  
72076 Tübingen

**LENZ**, Edwin, Prof.Dr.  
Poliklinik für Zahnärztliche Prothetik  
Nordhäuser Straße 74,  
99089 Erfurt

**LINGENBERG**, Jörg, Dr.  
Berberstraße 10A,  
81927 München

**MAUR**, Günter, Dr. †, Zahnarzt

**MUSIL**, Rudolf, Prof.Dr.  
Salvador-Dali-Straße 5,  
07751 Jena-Münchenr.

**PEETERS**, Ferdinand,  
Zahntechnikermeister,  
Ruytenburgstraat,  
B-2600 Berchem-Antwerpen

**POGRZEBA**, Klaus,  
Zahntechnikermeister,  
Aldingerstraße 70,  
70378 Stuttgart

**RÜBELING**, Günter,  
Zahntechnikermeister,  
Langener Landstraße 173,  
27507 Bremerhaven

**SALGE**, Bodo, Zahntechnikermeister  
und Lehrer  
Lohbekstieg 33,  
22529 Hamburg

**SCHLAICH**, Eugen †,  
Zahntechnikermeister,

**SCHMID**, Richard, Dr.  
Steubenstraße 20,  
72764 Reutlingen

**STEMMANN**, Hartmut,  
Zahntechnikermeister,  
Kollaustraße 6,  
22529 Hamburg

**TAUGERBECK**, Rudolf  
Franz-Liszt-Straße 7,  
71069 Sindelfingen

**VOSS**, Rudolf, Prof. Dr.  
Raschdorffstraße 4a,  
50933 Köln

**WIRZ**, Jakob, Prof.Dr.  
St.-Georgenstraße 40,  
CH-8400 Winterthur



# Kurzreferate 2007

7. Juni – 9. Juni 2007

36. Jahrestagung der Arbeitsgemeinschaft Dentale Technologie e.V.

in **Stuttgart, Liederhalle**

Schwerpunktthemen 2007

**Internationale Standards in  
ZahnMEDIZIN und  
ZahnTECHNIK**

# Inhaltsverzeichnis

## Donnerstag, 7. Juni 2007

- Seite 4 **Sonderthema | Prof. Dr. med. dent. J. Tinschert**  
Vollkeramik – Ein aktueller Überblick
- Seite 9 **Andreas Hoffmann, ZTM, Christina Ketzinger, ZT (Workshop I)**  
NobelGuide – Die Planung vor der Planung
- Seite 10 **Dr. Peter Blattner (Workshop IV)**  
Der falsche Biss und die Symptome
- Seite 13 01 **J. Braunwarth, ZTM**  
Wege zur sicheren Farbbestimmung – konventionell oder digital?
- Seite 15 02 **W. Aichhorn, ZTM**  
Versorgung von Patienten mit Unverträglichkeiten und Allergien mit verträglichem Zahnersatz – 25 Jahre Erfahrung, 100 % Erfolg.
- Seite 19 03 **J. Schünemann, ZTM**  
Gibt es einen internationalen ästhetischen Code?
- Seite 20 **Der besondere Vortrag! | A. Hoffmann, ZTM**  
Die Implantologie folgt der Prothetik Zahntechniker und Behandler, ein unschlagbares Team
- Seite 26 04 **Dr. S. Eschbach | R. Busch, ZT**  
Adhäsivattachments als minimalinvasive Erweiterungsmöglichkeit von Doppelkronen-Prothesen
- Seite 29 05 **A. Klar, ZTM**  
International konkurrenzfähig in der Kombinationsprothetik durch die Symbiose CAD/CAM und Funkenerosion
- Seite 32 06 **U. Buhr, ZTM**  
„Epochenwende“ Verfahrenstechnik Edelmetallguss in der Implantologie
- Seite 32 07 **P. Rieß, ZTM**  
Vermeidung von Misserfolgen bei Zahntechnischen Arbeiten und Reparaturen bei Turbinen und Winkelstücken

## Freitag, 8. Juni 2007

- Seite 35 08 **U. Plaster, ZTM**  
Mimik und Zähne
- Seite 36 09 **A. Kunz, ZTM**  
Wege zur individuellen Gingivagestaltung
- Seite 39 10 **B. Egger, ZTM**  
USA vs Domestic – Keramische Standards und Reproduktionstechniken
- Seite 42 11 **S. Cornelissen, ZTM**  
Computer gefräste Überpresstechnik auf Zirkoniumdioxidgerüsten

- Seite 44** 12 **R. Barsties, ZTM**  
Sichere funktionelle und ästhetische Analyse in der Implantologie.  
Temporäre Restaurationen aus Acetal.
- Seite 48** 13 **G. Stachulla, ZTM**  
CT-Diagnostik – das Labor als zentrales Planungszentrum
- Seite 50** 14 **Dr. G. Trimou\* | Dr. P. Weigl**  
Präfabrizierte Konuskronen: der effektivste Weg für Zahntechniker und Zahn-  
arzt zur herausnehmbaren Prothese auf Implantaten
- Seite 55** 15 **Dr. I. Friedrich | Dr. P. Weigl**  
Sofortversorgung von Implantaten mit Magnetattachments
- Seite 58** 16 **K. Dittmar, ZTM**  
Live-Demonstration
- Seite 59** 17 **P. Biekert, ZTM**  
Creation CP – Pressen und mit CC verblenden –  
an Ästhetik kaum zu übertreffen
- Seite 66** 19 **J. Glaeske, ZT**  
Modellherstellung – Das Fundament für Passgenauigkeit und Sicherheit

### Samstag, 9. Juni 2007

- Seite 71** 20 **Prof. Dr. S. Hayashi**  
Gegenwärtige Umgebungsbedingungen für Zahnarztpraxen in Japan
- Seite 72** 21 **Prof. Dr. Y.-H. Woo**  
Zahnmedizin in Korea
- Seite 73** **Der aktuelle Vortrag | J.-H. Bellmann | Dr. E. Reichelt**  
Optimale Kooperation und High-Tech im Dentallabor –  
oder Weg zur Differenzierung
- Seite 76** 22 **C. Vittoni, ZTM**  
Implantatgetragener Zahnersatz beim zahnlosen Kiefer mit der Priorität:  
Passung – Funktion – Ästhetik
- Seite 78** **Sonderthema | J. Mehlert, ZTM**  
Das Bachelor- und Master-Studium „Dentaltechnologie“ an der  
Fachhochschule Osnabrück.

### Sonstiges

- Seite 81** Referenten A–Z
- Seite 93** Referentenadressen
- Seite 95** Übersicht Festvorträge 1980 bis heute
- U2** Ehrenmitglieder
- U3** Lebenswerkpreis

### Vollkeramik – Ein aktueller Überblick

#### Einleitung

Der Anteil vollkeramischer Restaurationen ist gegenüber dem Gesamtvolumen des metallbasierten Zahnersatzes auch heute noch in Deutschland als vergleichsweise klein anzusehen. Jedoch hat in den Jahren 2001 bis 2005 die Zahl vollkeramischer Restaurationen mit über 2.000.000 eingegliederten Versorgungseinheiten im Jahre 2005 bei einer jährlichen Zuwachsrate zwischen 7–15% stetig zugenommen (Quelle: AG Keramik in der Zahnheilkunde, 2007). Betrachtet man das Volumen der Gesundheitsausgaben für Zahnersatz in Deutschland im Jahre 2005 in Höhe von 2,43 Milliarden Euro (Quelle: Statistisches Bundesamt Deutschland, Februar 2007) und geht man allein von einem Anteil der festsitzenden Kronen und Brücken in der Gruppe der Erwachsenen von etwa 64% aus (Quelle: Vierte Deutsche Mundgesundheitsstudie, 2006), so zeigt sich, welches Marktpotenzial damit theoretisch auch für vollkeramische Restaurationen besteht.

Ob nun vollkeramischer Zahnersatz in absehbarer Zeit das Potenzial für einen routinemäßigen Einsatz hat, hängt von verschiedenen Faktoren ab. Hierzu zählen nicht zuletzt die Herstellungskosten, die Behandlungsanforderungen an den Zahnarzt und die Langlebigkeit der Restaurationen. Aus der Sicht des Patienten spielen in diesem Zusammenhang aber auch zunehmend die Biokompatibilität und die Ästhetik des Zahnersatzes eine wichtige Rolle [10].

#### Material und Laborverarbeitung

Herkömmliche Dentalkeramiken, die sich ursprünglich vom Porzellan ableiten, werden aufgrund ihrer Zusammensetzung häufig auch als Feldspatkeramiken bezeichnet, da sie zu 70 – 80% aus Feldspat sowie zu 10 – 30% aus Quarz und im Gegensatz zu Porzellan nur zu 0 – 3% aus Ton oder Kaolin bestehen. Während des Sintervorganges wachsen aus der glasartigen Matrix Leuzitkristalle hervor, die der dentalkeramischen Schmelze ihre hohe Viskosität und Standfestigkeit geben [6]. Der Leuzitanteil ist somit die Voraussetzung dafür, dass während des Brennens die modellierte Form nicht zerfließt und der thermische Wärmeausdehnungskoeffizient (WAK) der Verblendkeramiken an den WAK der Metallgerüste angepasst werden kann.

Glaskeramische Werkstoffe sind im Gegensatz zu den Feldspatkeramiken im Ausgangszustand Gläser, deren Endmikrostruktur durch eine sekundäre, partielle Kristallisation entsteht. Die Eigenschaften glaskeramischer Werkstoffe lassen sich dabei von der Anzahl und der Art der Kristallisationskeime und des Kristallwachstums beeinflussen [4]. Neben Kristallphasen aus Leuzit (z.B. IPS Empress) können sich in Glaskeramiken auch andere kristalline Anteile, wie z.B. Fluorglimmerkristalle (z.B. Dicor) oder Lithiumdisilikatkristalle (z.B. IPS e.max Press) bilden, die im Gegensatz zu der Kristallstruktur der Feldspatkeramiken im Verlauf des Keramisierungsprozesses miteinander vernetzen.

Im Unterschied zu den Glas- und Feldspatkeramiken besitzen Oxidkeramiken als polykristalline oxidische Werkstoffe nur einen vernachlässigbar geringen Glasanteil. Während nicht-oxidische Hochleistungskeramiken auf der Basis von Siliciumcarbid und Siliciumnitrid im Allgemeinen durch ihre dunkle Färbung nicht für den Ersatz zerstörter Zahnhartsubstanz verwendet werden können, sind demgegenüber oxidische Hochleistungskeramiken auf der Basis von Aluminium- und Zirkonoxid aufgrund ihrer gelblich-weißen Farbe für die klinische Anwendung eher geeignet. Jedoch erscheinen die Oxidkeramiken nach der Sinterung relativ opak, sodass die Gerüste aus ästhetischen Gründen immer mit eingefärbten Lasurmassen oder besser noch mit keramischen Verblendmassen beschichtet werden müssen. Für die Anforderungen im zahnmedizinischen Bereich ist insbesondere das mit Yttriumoxid stabilisierte Zirkonoxid mit einem kleinen Anteil an Aluminiumoxid oder kurz Y-TZP-A (Yttria Oxide stabilized Tetragonal Zirconia Polycrystals doped with Alumina) für die Herstellung hochbelasteter Restaurationen prädestiniert, da es neben einer guten Korrosionsbeständigkeit im feuchten Milieu auch über eine gegenüber Aluminiumoxid etwa doppelt so Festigkeit verfügt [16, 17].

Üblicherweise erfolgt die Formgebung herkömmlicher Dentalkeramiken mit konventionellen Fertigungstechniken durch direkte Sinterverfahren (Feldspatkeramiken) oder Guss- bzw. Pressverfahren (Glaskeramiken) unter Umgehung einer initialen Vorverdichtung der Rohstoffe. Um eine grundsätzliche Verbesserung der mechanischen Eigenschaften und Zuverlässigkeit vollkeramischer Restaurationen zu erreichen, haben daher neuere Materialentwicklungen zu maschinenschleif- bzw. fräsbaren Dentalkeramiken geführt. Diese Technologie weist den Vorteil auf, dass unter industriellen Bedingungen keramische Rohlinge mit weitgehend konstanten und verbesserten Materialeigenschaften hergestellt und auch Werkstoffe eingesetzt werden können, die mit den begrenzten Möglichkeiten des zahntechnischen Labors nicht zu verarbeiten sind. So ist im Prinzip auch die Anfertigung von individuellen Gerüsten aus Aluminium- oder Zirkonoxidkeramik in absehbarer Zeit kaum ohne den Einsatz von CAD/CAM-Techniken vorstellbar [15]. Dabei wird der Zahnersatz meist in einem subtraktiven Fertigungsverfahren aus industriell vorgefertigten Rohlingen herausgearbeitet. Die Formgebung der Rohlinge kann durch eine Hartbearbeitung (z.B. DC-Zirkon) oder alternativ auch durch eine einfachere Weißbearbeitung, d.h. an Grünlingen, die durch eine thermische Vorbehandlung schon über eine gewisse Eigenfestigkeit verfügen (z.B. Cercon base, Lava Ceram, In-Ceram YZ Cubes), erfolgen. Oxidkeramische Gerüste, die im vorgesinterten Zustand gefräst werden, müssen jedoch nach der Bearbeitung in speziellen Hochtemperaturöfen dicht gesintert werden, damit die gewünschte Endfestigkeit erreicht wird. Zudem ist es schon bei der Gerüsterstellung notwendig, die Parameter der Sinterschrumpfung zu berücksichtigen, um nachfolgend die Passgenauigkeit der Gerüste zu gewährleisten.

### **Klinische Indikation**

Angesichts der unterschiedlichen Festigkeitseigenschaften muss die klinische Auswahl keramischer Materialien differenziert getroffen werden. Bei der Wahl einer geeigneten Vollkeramik ist daher zu überlegen, ob höhere Festigkeitseigenschaften oder besonde-

re ästhetische Ansprüche erfüllt werden müssen. Feldspat- oder glaskeramische Materialien halten aufgrund ihrer Transluzenz und Transparenz auch höchsten ästhetischen Ansprüchen stand („Chamäleoneneffekt“), während sich die opaken Oxidkeramiken aufgrund ihrer besonderen Festigkeitseigenschaften eher als Gerüstmaterial für Restaurationen im Seitenzahnbereich eignen.

Vor diesem Hintergrund werden Glas- und Feldspatkeramiken vornehmlich für die Versorgung mit Veneers und Inlays sowie im Einzelfall auch für die Anfertigung von Kronen im Front- und Seitenzahnbereich eingesetzt (Abb. 1–3: Kronen aus IPS Empress). Dabei wird in der Regel von den Herstellern eine adhäsive Befestigung der Restaurationen empfohlen. Die transluzenten Eigenschaften der Keramiken setzen aber auch das Vorhandensein von dentinfarbener Zahnstümpfe und die Verwendung transluzenter Kompositzemente voraus, da dunkel verfärbte Zahnstümpfe oder metallfarbene Stiftaufbauten das ästhetische Ergebnis erheblich beeinträchtigen können. Aus wissenschaftlicher Sicht belegt bereits eine Vielzahl von klinischen Studien, dass glas- und feldspatkeramische Restaurationen mit einer guten Verweilprognose eingesetzt werden können. In der Füllungstherapie haben z.B. vollkeramische Inlays (z.B. Cerec) nach 10 Jahren klinischer Beobachtung bereits den „Gold-Standard“ erreicht [8], d.h. eine Überlebensrate zwischen 90,0%–95,5%,

die der von Metallrestaurationen entspricht. Vergleichbare Überlebensraten mit etwa 90% sind auch für Veneers bekannt [5]. Ebenso liegen für vollkeramische Kronen (z.B. IPS Empress) klinische Erfahrungen nach 10 Jahren mit Überlebensraten von bis zu 85% vor [3]. Darüber hinaus kann mit Lithiumdisilikat-Glaskeramiken (z.B. IPS e.max. Press) auch der Indikationsbereich für kleinere Front- und Seitenzahnbrücken bis zum Ersatz des ersten Prämolaren abgedeckt werden. Allerdings zeigen die klinischen Studien, dass hier auf eine strenge Indikationsstellung und eine genaue Einhaltung der Gerüststärken geachtet werden muss [19].

Mit der Einführung der hochfesten Aluminium- und Zirkonoxidkeramiken ist es nun auch möglich, alle Zahnbereiche mit vollkeramischen Restaurationen, einschließlich

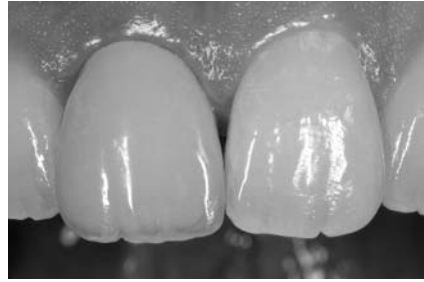

Abb. 1

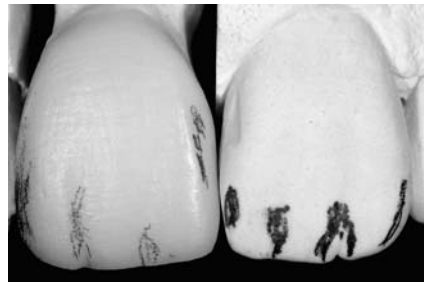

Abb. 2

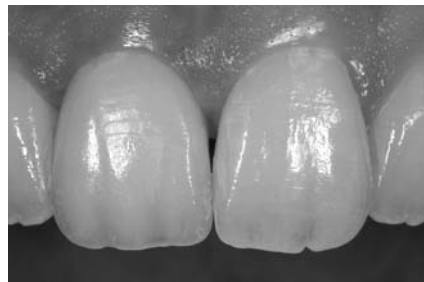

Abb. 3

Brücken im Seitenzahnbereich, zu versorgen. Dabei erlauben die Oxidkeramiken den Einsatz vollkeramischer Kronen und Brücken, ohne dass sich für den Zahnarzt der gewohnte Behandlungsablauf oder die klinischen Anforderungen grundlegend ändern. So weist z. B. die Präparation oder die Zementierung von oxidkeramischen Kronen und Brücken im Vergleich zu metallkeramischen Versorgungen kaum Unterschiede auf. Eine konventionelle Zementierung der Restaurationen mit Zinkoxid-Phosphat- oder Glasionomerzement ist ebenso möglich wie eine zeitweise provisorische Eingliederung [18].

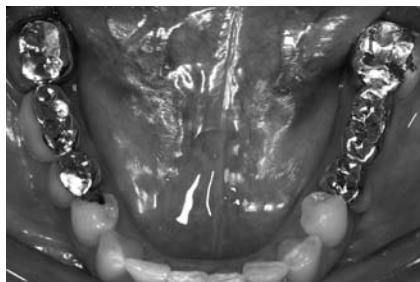


Abb. 4

Die schwierige Formgebung von Oxidkeramiken hat aber anfangs dazu geführt, dass die Herstellung von individuellen Restaurationen erst 1989 mit der Einführung der In-Ceram-Schlickertechnik (Vita Zahnfabrik) unter den Bedingungen eines zahn-technischen Labors möglich wurde [2].

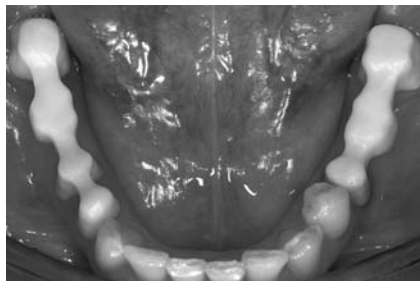


Abb. 5

Dabei nimmt das In-Ceram-System zugleich eine Sonderstellung ein, da die In-Ceram-Gerüste nicht aus einer dicht gesinterten, sondern aus einer glasinfiltrierten Aluminiumoxidkeramik bestehen. Für In-Ceram Alumina erstreckt sich der empfohlene Indikationsbereich von der Einzelkrone bis hin zu kleinen, dreigliedrigen Frontzahnbrücken. Dabei belegen zahlreiche klinische Studien die Praxistauglichkeit der überwiegend konventionell zementierten In-Ceram-Kronen [12]. Die vom Hersteller nicht freigegebene Verwendung von In-Ceram Alumina-Brücken im

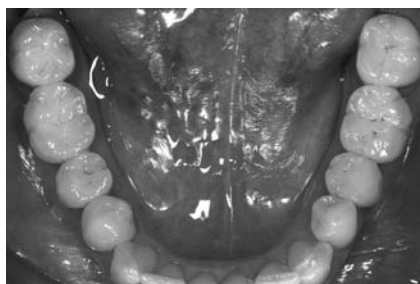


Abb. 6

Seitenzahnbereich führte demgegenüber zu hohen Misserfolgsraten [13]. Um die Anwendungslücke zu schließen, wurde daher das In-Ceram-System um die Systemkomponente In-Ceram Zirconia erweitert. Hierbei wird die aluminiumoxidhaltige Gefügematrix durch die Einlagerung von feindispersen Zirkonoxidpartikeln verstärkt. Erste klinische Untersuchungen lassen erwarten, dass sich zirkonoxidverstärkte In-Ceram-Gerüste für kleinere Seitenzahnbrücken eignen [14]. Weitere Entwicklungen führten neben der Einführung von vorgesinterten In-Ceram Blanks für die CAD/CAM-Technik auch zu einer Automatisierung der Schlickertechnik und dem Einsatz von elektrophoretischen Abscheidungsverfahren (z. B. Wol-Ceram-EPC-CAM-System).

Mit dem Procera-System steht seit 1994 ein CAD/CAM-Verfahren zur Verfügung, mit dem Kronenkappen aus einer dicht gesinterten Aluminiumoxidkeramik angefertigt werden können [1]. Bei der Herstellung kleinerer Brücken (Procera AllCeram) wurde zudem ein vorgefertigtes Brückenglied zwischen zwei Kronenkappen mithilfe einer Glasschmelze eingefügt. Neuere In-vitro-Untersuchungen lassen jedoch vermuten, dass die Dauerfestigkeit der Brückengerüste durch die glashaltigen Verbindungsfugen erheblich eingeschränkt wird und daher der klinische Einsatz zumindest fraglich ist [11]. In jüngster Zeit stehen aber auch andere CAD/CAM-Systeme zur Verfügung, die sowohl vorgesinterte (z.B. In-Ceram AL Cubes) als auch dicht gesinterte Rohlinge (DC-Procera) aus Aluminiumoxid bearbeiten können. Der Indikation für diese Aluminiumoxidkeramiken wird von den Herstellern für den Bereich der Einzelkrone und kleinere Brücken angegeben. Hier können Aluminiumoxidgerüste durchaus eine preislich günstige Alternative zu den Zirkonoxidkeramiken darstellen.

Für zirkonoxidbasierte Kronen und Brücken ist die klinische Datenlage derzeit noch begrenzt (Abb. 4–6: Brücken aus DC-Zirkon). Die ersten 3- bis 5-Jahresdaten sind aber äußerst ermutigend [7, 9, 18]. In den klinischen Studien wurde bei den Zirkonoxidbrücken bislang kaum eine Fraktur beobachtet. Andere Ereignisse, wie der postoperative Vitalitätsverlust von überkronten Zähnen oder Abplatzungen der Verblendkeramik, wurden in ähnlicher prozentualer Größenordnung festgestellt wie auch in der Metallkeramik. Demzufolge scheint sich in allen klinischen Studien anzudeuten, dass Zirkonoxidkeramiken im Bereich der Kronen- und Brückentechnik in den nächsten Jahren mehr und mehr die metallbasierten Restaurationen bis auf wenige Ausnahmen verdrängen werden. Ein erhöhtes Risiko gegenüber metallkeramischen Restaurationen besteht im Prinzip nur dann, wenn der notwendige Platz für die Mindestwandstärken der Kronen und insbesondere der Verbinderflächen für Brückenglieder nicht eingehalten wird. Ebenso stellen Patienten mit Bruxismus noch ein Risiko dar. In diesen Fällen wird die Anfertigung einer Schutzschiene für die Nacht empfohlen. Zukünftige Einsatzgebiete für Zirkonoxidkeramiken sind aber auch im Bereich der herausnehmbaren Prothetik als Teleskope, Geschiebe oder Stege erkennbar. Nicht zuletzt in der Implantologie gibt es derzeit große Bestrebungen, sowohl individuelle Abutments (z.B. Straumann CARES), als auch ausgedehnte Suprakonstruktionen aus Zirkonoxid anzufertigen. Ob sich Zirkonoxid zudem im Bereich der Implantologie als Implantatmaterial etablieren wird, lässt sich aber zum jetzigen Zeitpunkt aufgrund der noch geringen klinischen Erfahrung, insbesondere im Hinblick auf die Osseointegrationsfähigkeit und Langzeitstabilität der Implantate, noch nicht sicher sagen.

Literatur beim Verfasser.

# Andreas Hoffmann, ZTM

## Christina Ketzinger, ZT (Workshop I)

### NobelGuide – Die Planung vor der Planung

Strategie und Umsetzung gemeinsam mit Patient, Behandler und Zahntechniker führt zum optimalen Behandlungserfolg.

Industrielle Fertigungsprozesse als Partner für Dentallabore und Zahnmedizin.

Mit NobelGuide hat Nobel Biocare die Strategie für Behandler und Zahntechniker so weit optimiert, dass in der Implantologie aus der Planung am Computer durch den Zahntechniker die Lösungen für den Patienten umgesetzt werden können. Schon vor der eigentlichen Insertion der Implantate. So werden gemeinsam Ziele gefunden, die beim Patienten in einer Interimslösung schon einmal vorab das eigentliche Ergebnis darstellen. Von dort in den Artikulator, in dem eine CT-Schablone entsteht. Gemeinsam mit dem Patienten, werden in einem CT die für die eigentliche Planung der Implantate gefundenen Daten, in eine 3D Ansicht umgewandelt. Aus den Daten dieser Planung entsteht die Operationsschablone, welche labortechnisch wieder in ein Meistermodell umgesetzt wird und damit aus der virtuellen Welt wieder eine reale Welt wird. Die aus dieser OP-Schablone gewonnenen Meistermodelle werden wieder mit den im Labor vorhandenen Daten komplettiert und führen somit zu einer für den Patienten optimierten Prothetik. Diese prothetischen Leistungen in Form von Brückengerüsten oder auch Stegarbeiten können sowohl in Zirkonoxid als auch in Titan hergestellt werden und sind über die Proceratechnik scanntechnisch umzusetzen. Die PIP (Procera Implant-bridge) wird durch den Zahntechniker modelliert, gescannt und designed. Sie werden CNC gefräst aus Schweden angeliefert. Die Fertigstellung dieser Halbfertigfabrikate, die mit höchsten Präzisionsansprüchen und meisterlichem Können zu einer perfekten Prothetik fertiggestellt werden, werden durch den Zahnmediziner im Anschluss in einem gemeinsamen OP-Termin bei dem Patienten inseriert. Über 40 Jahre Entwicklung Nobel Biocare hat Schwerpunktmäßig den Bereich der Implantologie umfasst. Anfang der 90er wurde mit Procera aber auch eine zahntechnische Welt realisiert, die von vielen Kollegen noch nicht richtig erkannt wurde. Procera bietet als der Laborpartner alle Umsetzungsmöglichkeiten, um Kronen, Brücken, Veneers und individuelle Abutments frästechnisch umsetzen zu können. Die Materialvielfalt von Aluminiumoxid, über Zirkonoxid, bis hin zu Titan ermöglicht einen sehr großen Anwendungsspielraum. Und innerhalb der Zusammenarbeit zwischen Procera und dem Dentallabor ergeben sich viele Möglichkeiten, die Behandlungserfolge für die Patienten weiter zu optimieren. Dieser Workshop zeigt das Zusammenspiel der verschiedenen Disziplinen über die Strategie einer temporären Planung, über die CT gestützte Planung am Computer, bis hin zur zahntechnischen Umsetzung über die Scanntechnik von Kronen, Brücken, individuellen Abutments, Veneers und der perfekten Verblendung mit Nobel Rondo, sowie der Überpresstechnik mit Nobel Press. In Live - Demos wird diese Anwendungsvielfalt aus Sicht des Dentallabors mit dem Schwerpunkt „Zahnmedizin integriert in die Planung der labortechnischen Umsetzung“ dargestellt.

# Dr. Peter Blattner (Workshop IV)

## Der falsche Biss und die Symptome

Im Zeitalter von modernsten CT gestützten 3D-Implantationen, ist es doch erstaunlich wie stiefmütterlich die Funktion und Registrierungstechnik gehandhabt wird. Der Großteil der praktizierenden Zahnärzte benutzt selbst bei hochwertigsten Restaurationen Bissnahmen, die auf Wachs basieren. Die Funktion, welcher in allen anderen Fachbereichen der Medizin größte Bedeutung zugesprochen wird, ist ein völlig unterbelichtetes Feld in der Zahnheilkunde.

Die Kieferrelationsbestimmung in all ihren Varianten stellt die Achillesferse der modernen Zahnmedizin dar. Bei modernsten Systemen wird der Funktionszustand der Muskulatur als völlig außer Acht gelassen, obgleich Probst dies bereits 1977 beanstandete.

Eine zeitgemäße Kieferrelationsbestimmung sollte die Anwender in eine Lage versetzen, die bestehende Ist-Situation (sei sie nun pathologisch oder nicht) zu lesen, die Befunde zu interpretieren (Diagnostik) und ein entsprechendes therapeutisches Konzept zu erarbeiten (Konsequenzen).

Eine objektive Messtechnik sollte deshalb – neben den allgemeinen Anforderungen an die Messtechnik – insbesondere die oben genannten Möglichkeiten der Registrierung anbieten und darüber hinaus erlauben, weitere Komponenten des orofacialen Systems (zum Beispiel den Funktionszustand der Muskulatur) zu bewerten.

Die moderne Zahnheilkunde fordert eine adäquate, transparente und objektivierbare Messtechnologie für den Praxisalltag.

Mit dem DIR®- System ist es gelungen reproduzierbare Ergebnisse von Patientenfällen mit unterschiedlichen Behandlern zu erzielen. Die Messprotokolle der Behandler zeigten deckungsgleiche Ergebnisse, wie sie mit keiner anderen Registriermethode vergleichbar sind. Das auf Grundlage der Arbeiten von Gysi und McGrane entwickelte Verfahren zur Messung der Relation des Kauorgans zueinander wurde in den 80er und 90er Jahren des vergangenen Jahrhunderts von Herrn Priv. Doz. Dr. Andreas Vogel weiterentwickelt und um den Faktor „Kraft“ während der Registrierung erweitert.



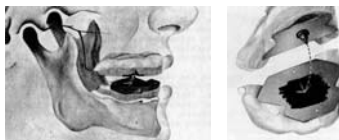
Nackenschmerzen

## Problematik von anderen Systemen

Mit dem DIR® System sucht der behandelnde Zahnarzt seinen Fixpunkt in der retrahierten Lage des Unterkiefers, von diesem Punkt gibt das System eine Koordinate aus (meist individualisiert durch den Kopfumfang), welche als physiologische Kondylenposition auf dem digitalisierten Kreuzmesstisch übertragen wird. Dieser Fixpunkt bleibt unverändert – und stellt die Kondylen des Kiefergelenkes gezielt und kontrolliert in die physiologische Situation.

Keine handgestützte Registrierung und kein anderes Verfahren kann so exakt die Lage des Kiefergelenkes bestimmen. Der Fixpunkt des gotischen Bogens bei der Stützstiftregistrierung nach Gerber, entstehend aus den Schnittkoordinaten aus Protrusions- und Laterotrusionbewegungen des Unterkiefers, ist die retraleste Situation.

Heute weiß man, dass das Kiefergelenk anatomisch nicht die retraleste Lage einnehmen soll. Aus dieser Erkenntnis heraus wurde aus einem guten Denkanlass eine ungenaue Registrierungsmethode. Denn um die Kondylen nach der Aufzeichnung mit dem Gerber Registrat in eine physiologische Position zu bekommen, muss man die Position eher schätzen als exakt bestimmen.



Zudem gibt es viele Krankheitsbilder die sich ohne Aufzeichnung des Kaudruckes nicht korrekt darstellen.

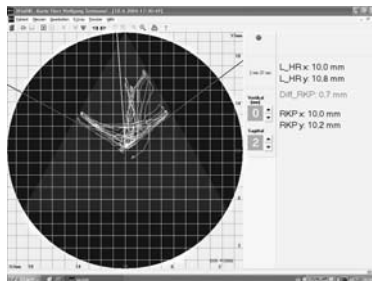
- Bei einer anterioren Discusverlagerung ohne Reposition gleitet das Kiefergelenk ohne korrekte Position der Gelenkköpfchens über das Tuberculum articulare. Hier kann die Distanz, welche physiologisch durch den Discus gegeben wird, nicht bestimmt werden. Sollte dieser Zustand beide Kiefergelenke betreffen, so müsste eine individuelle Subtraktion einer Strecke erfolgen, die nur mittels MRT bestimmt werden kann und sich je nach Kaudruck unterschiedlich darstellen würde. Hier erklärt sich die Notwendigkeit von Kraftfaktoren wie bereits oben beschrieben.
- Bei der Distorsion und der Kontusion gleitet das Kiefergelenk zur krankhaften Seite ab. Diese, so genannte Bonnet'sche-Schonstellung verhindert eine Diagnostik ohne Kaukraftvektoren, da der Patient eine solche Bewegung aufgrund eigenständiger Konditionierung verhindert.

Somit bleibt zu sagen, dass es ohne Kaukraftvektoren, ohne Berücksichtigung der anatomischen Verhältnisse und ohne dynamischer Aufzeichnung der Unterkieferbewegungen keine anatomische Struktur aufzufinden ist, welche als Referenz herangezogen werden kann, um instrumentelle Funktionsdiagnostik durchzuführen.

Denn meistens stellen sich pathologische Prozesse mit einer Muskelbeteiligung dar und nur wenn man als Zahnarzt die Chance hat zu sehen, was die Muskeln tun, können diese auch in der Diagnostik berücksichtigt werden.

Der Grossteil der zurzeit auf den Markt befindlichen Systeme nimmt immer noch das Gerber- Registrat als Grundlage der Berechnung.

Hier stellt das DIR®-System mit der Registrierung unter Kaudruck die Alternative der Wahl dar.



## Das DIR®- System in seiner Anwendung

Das DIR®-System bietet dem behandelnden Zahnarzt die Möglichkeit, der diagnostischen Auswertung von craniomandibulären Dysfunktionen.

Dies kann erfolgen ohne im Vorfeld strahlungsbelastende, röntgenologische Diagnostik betreiben zu müssen.

Die Reproduzierbarkeit der Messungen lässt das System als objektives Messinstrument in der Zahnheilkunde zur Anwendung kommen. Die digitalen Analysedaten ermöglichen dem Behandler auf adäquate Therapieprinzipien zu schließen um eine Behebung der Dysfunktion zu erreichen.

Das DIR®- System stellt den „Soll- Zustand“ des stomatognathen Regelkreises her. Anhand der anschaulichen Registrierung, welche auf einer Windows-Oberfläche am Computer stattfindet, sind dem Behandler die Bewegungen des Unterkiefers und der Handlungsbedarf klar erkennbar.

Die retrale Position, die Protusion, Links- und Rechtslateralbewegungen und die Art der UK-Bewegungen ist absolut reproduzierbar. Auch die daraus abgeleitete therapeutische Kieferrelationsbestimmung ist in allen 3 Fällen gleich.

Das zentrale Element der Messung mit dem DIR®-System stellt der patentierte Mess - Sensor dar. Er erfasst nicht nur die horizontalen Koordinaten der Unterkieferbewegung, sondern stellt zudem auch eine Kaukraftkoordinate zur Beurteilung des „Bisses“ in der dritten (vertikalen) Dimension fest.

Eine professionelle Diagnostik für den Erkrankungskreis der Craniomandibulären Dysfunktion gehört in die Hände von Zahnärzten und muss endlich genau so selbstverständlich werden, wie wir heute Implantate setzen. Das System ist erprobt und zertifiziert und steht für präzise und objektive Registrierung unter Berücksichtigung der Kaukraft und bietet dem Zahnarzt erstmals die Möglichkeit die exakte, physiologische Kiefergelenksposition zu bestimmen.

Das ist der Beginn einer wunderbaren Freundschaft...



### Wege zur sicheren Farbestimmung – konventionell oder digital?

Sie alle kennen die alltäglichen Farbdiskussionen im Labor und in der Zahnarztpraxis. Über Zahnfarben streiten ist ein Dauerthema. Jeder sieht es anders in seiner subjektiven Betrachtungsweise und oftmals fehlt ein klare Systematik und ein Konzept, nach dem die unterschiedlichen Farbnuancen von natürlichen Zähnen möglichst objektiv und für jeden nachvollziehbar ausgewählt und aufgezeichnet werden können.

Die Farbmatrik als Grundlage jedes Farbverständnisses ist ein umfangreiches, sehr interessantes und im wahrsten Sinne des Wortes vielschichtiges Thema. Alle, die sich als ästhetisch arbeitende Zahntechniker und Zahnärzte verstehen, müssen sich zukünftig mit innovativen und neuen Farbauswahlkonzepten auseinandersetzen.

Schon Johann Wolfgang von Goethe war fasziniert von der Interpretation der Farben, ihren Wirkungen auf die Menschen und deren physikalischen Gesetzmäßigkeiten.

In vielen Fällen ist die fehlende Kommunikationsbereitschaft zwischen Zahnarzt und Techniker dafür verantwortlich, dass Missverständnisse auf diesem Gebiet an der Tagesordnung sind. Dies verdeutlicht auch das Ergebnis einer Reklamationsumfrage unter Zahnärzten über Hauptgründe, die zu einer Neuanfertigung oder Nachbearbeitung bei Zahnersatz führten. Fast 40% der Wiederholungen sind danach auf Farbungenauigkeiten zurückzuführen. Demzufolge wird zukünftig schon aus wirtschaftlichen Gründen eine Objektivierung von Zahnfarben und deren systematische Analyse unerlässlich sein.

Die Komplexität der Farbestimmung wird schnell deutlich, wenn man sich die Hauptinflussfaktoren auf die Farbwahrnehmung im wahrsten Sinne des Wortes vor Augen hält. Nicht nur die Art der Lichtquellen, sondern auch das Farbumfeld (Kleidung, Einrichtung, Wände, Bilder, Fußböden etc.) die Aufnahmebereitschaft unserer Augen (Rezeptoren) und letztendlich unsere momentane mentale Interpretationsfähigkeit beeinflussen das Ergebnis. Von der persönlichen Erfahrung ganz zu schweigen.

Seit vielen Jahrzehnten sind wir auf konfektionierte Farbindikatoren und Farbringmuster angewiesen. Auch heute noch ist der „klassische“ Vita Classic Farbring mit 16 Farbenmustern unangefochten das „Farbmessgerät“ schlechthin. Dieser ist übrigens seit über einem halben Jahrhundert unverändert. Eine Erweiterung auf 26 Farbwahlmöglichkeiten bietet seit einigen Jahren der Vitapan 3D Indikator.

Es ist schon eine berechtigte Frage, ob mit 16 bzw. 26 Farbmustern die Vielfalt und Komplexität natürlicher Zähne abgedeckt werden kann und in wieweit die klassischen Systeme noch mit den heutigen Erkenntnissen über den strukturellen Farbaufbau von Zähnen und den materialtechnischen Möglichkeiten in Einklang zu bringen sind.

Dennoch plant eine Arbeitsgemeinschaft namhafter Dentalunternehmen, auch in Zukunft den „Classic Farbringstandard“ gemeinsam und einheitlich fortzuführen.

Nach meinen Erfahrungen in der täglichen Praxis, wird ein verschwindend kleiner Anteil von Patientenzahnfarben direkt und eindeutig mit den vorhandenen Farbmustern „getroffen“.

Eine wesentliche Fehlinterpretation wird meiner Ansicht nach durch den Verbund von Cervikal-, Dentin- und Helligkeitsanteilen in nur einem Musterzahn verursacht.

Vielmehr muss eine „Trennung“ zwischen cervikalen Zahnbereichen, der Dentinintensität (Chroma) und dem Schneideanteil oder besser der inzisalen Helligkeit (Value) bei der Farbanalyse erfolgen.

Ein Beispiel, wie dies in der Praxis erfolgreich umgesetzt werden kann, zeigt der „extreme“ Farbring mit den dazu gehörenden Dentinmassen. Diese ergänzen in idealer Weise das KISS Keramikkonzept und erweitern die Farbzahl auf 44 verschiedene Dentinstufen. Die Palette reicht von sehr hellen Dentinen bis zu stark orange eingefärbten Farbwerten. Innerhalb des System wird in gelbliche, rötliche, gräuliche und intensive Bereiche unterteilt.

Es ist unbestritten, dass das gesunde menschliche Auge eine unglaubliche Farbirderstellungsleistung durch den visuellen Farbvergleich zwischen Musterzahn und natürlichem Vorbild zustande bringen kann, wenn Lichtquelle, Kenntnisse vom Aufbau natürlicher Zähne und die richtige Analysetechnik zusammenfinden.

Eine praxisnahe und preiswerte Hilfe für die tägliche Farbauswahl bietet das Aufzeichnungsblatt „Close up“. Mit diesem Farbdigramm kann die Vielschichtigkeit natürlicher Zähne schnell und verständlich aufgezeichnet werden. Der besondere Climax liegt dabei in zwei miteinander verbundenen Aufzeichnungsblättern, welche die Zahnfarben in separate Ebenen aufteilen. Das untere gräuliche Aufzeichnungsblatt ist dabei für den „Inneren“ Schichtaufbau aller Dentin- und Chromafarben vorgesehen. Auf dem darüberliegenden transparenten Papierbogen werden dann die Schneidetöne sowie Opaleszenz- und Transparenzeffekte eingezeichnet.

Eine weitere Graphik zeigt einen sagittalen Zahnschnitt, auf dem die Farbtöne proportional in einzelnen Schichten eingezeichnet werden. Durch die letztendlich gewonnene dreidimensionale Sichtweise, kann der Farb- und Schichtaufbau nicht nur präzise festgehalten, sondern auch einfach reproduziert werden.

In vielen Fällen führen zudem optische Täuschungen sowie Komplementärkontraste zu Fehlinterpretationen und dürfen keineswegs unterschätzt werden.

Es ist daher nicht verwunderlich, dass inzwischen eine Großzahl von computergesteuerten, digitalen Farbmessgeräten auf dem Dentalmarkt erscheinen mit dem Ziel, die ganze Problematik zu systematisieren und Lösungen bei der praktischen Farbnahme am Patienten anzubieten. Sicher ist, dass diese elektronischen Messverfahren die Farben standardisieren und objektiv erfassen können. Moderne Spektralphotometer messen unabhängig von der Lichtquelle in vielen Nuancen die zuvor einprogrammierten Farbwerte.

Zukünftig sollten die Messgeräte aber auch technisch in der Lage sein, Schichttiefen gezielt zu verifizieren und übereinander liegende Farbwerte einzeln zu analysieren. Die am Zahn gemessenen  $L^* a^* b^*$  Werte müssen direkt und mit einer nachvollziehbaren Didaktik mit vorhandenen oder neuen Verblendsystemen verknüpft werden, um eine wirkliche Erleichterung bei der täglichen Arbeit sicher zu stellen.

Gelingt dies, hat die elektronische Messung die entscheidende Hürde für einen praxisnahen und breit gestreuten Laboreinsatz überwunden.

Heutzutage können wir mit dem „einfachen Klick“ die ganze Palette der einprogrammierten Spektraldaten messen, die Schnittstelle zur sicheren und unkomplizierten Umsetzung in die Schichttechnik des Zahntechnikers fehlt jedoch noch. Solange sollten wir auf die enorme Sinnesfähigkeit unserer Augen vertrauen und alle nötigen Parameter studieren, die für eine objektive Farbaufnahme unerlässlich sind.

## 02 W. Aichhorn, ZTM

### **Versorgung von Patienten mit Unverträglichkeiten und Allergien mit verträglichem Zahnersatz – 25 Jahre Erfahrung, 100% Erfolg.**

Schon als Kind mit 10 Jahren störte es mich, wenn jemand ohne Zähne den Alltag meistern musste, obwohl es Zahnersatz gab. Da erfuhr ich zum ersten Mal, dass es Menschen gibt, die keinen Zahnersatz vertragen.

In der Lehrzeit mussten wir dann Kautschukprothesen machen für solche allergische Patienten. Mein Vater polymerisierte die in seinem Praxislabor gefertigten Prothesen immer langzeit, also über Nacht, um Prothesenunverträglichkeiten soweit wie möglich auszuschließen.

Dann erlebte ich in meiner Gesellenzeit, dass man den Patienten mehrere Metalle in den Mund setzte und dass man löten musste und keiner fragte danach, wie sich das auf den Gesundheitszustand des Patienten auf die Dauer auswirkt.

In meinem eigenen Labor änderte ich dann gleich die Vielfalt der Metalle bei einer Versorgung auf nur ein Metall. Das hieß zum Beispiel, die Primärkronen und die Sekundärkronen aus ein und derselben Legierung z.B. NE herzustellen. Das Löten wurde durch schweißen ersetzt um kein weiteres Metall in den Mund zu bekommen. Patienten, die vor 30 Jahren so eine Arbeit bekommen haben, tragen diese noch heute. Nun kam die Zeit, in der die Benzinlieferanten, das Blei aus dem Treibstoff nahmen. Nun wurden Katalysatoren in die Autos eingebaut und dadurch waren plötzlich ständig Palladiumionen in der Luft. Dieses starke Nervengift bescherte uns in ganz kurzer Zeit sehr viele Patienten mit Prothesenunverträglichkeiten bzw. Allergien auf Zahnersatz.

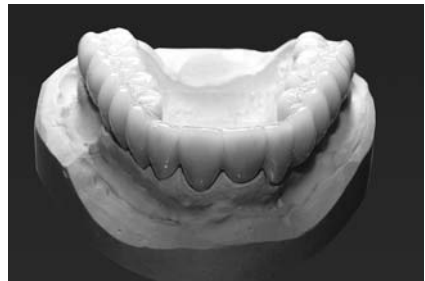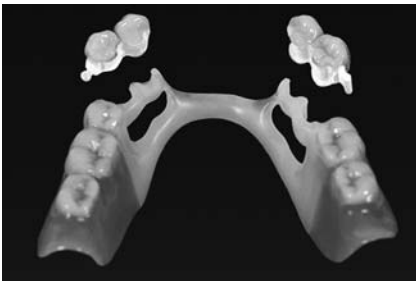
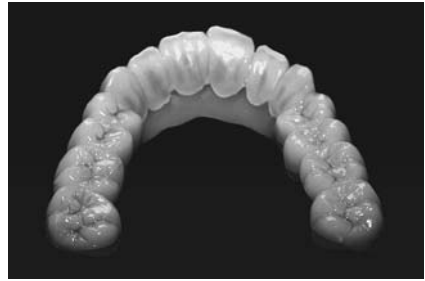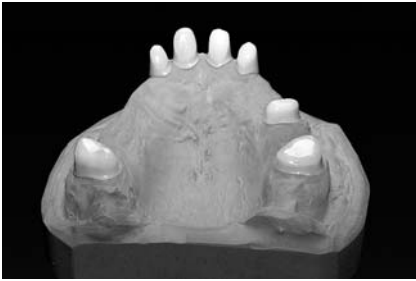
Jetzt versuchte ich die Lage zu analysieren um einen Weg zu finden.

1. Sämtliche Zahnersatzwerkstoffe über den Epicutantest prüfen
  2. Sämtliche chemischen Zusammensetzungen besorgen und und und...
- Erfolg gleich null.

Erst ein Apotheker hat mich auf eine Ärztin aufmerksam gemacht, die mit EAV (Elektroakupunktur nach Dr. Voll) arbeitet und dabei sehr gute Erfolge hat.

Mit dieser Ärztin gingen dann endlich die Türen auf, die so lange verschlossen waren. Wir fertigten nach ihrer Austestung den Zahnersatz an und die Patienten konnten endlich versorgt werden. Nun stellte sich heraus, dass wir im Ort auch noch einen Arzt hatten, der mit dem Biotensor austestet. Auch nach diesen Ergebnissen konnten wir endlich den betroffenen Patienten helfen.

Nun kamen die Handys auf und der E-Smog machte den Leuten zu schaffen. Dazu kamen noch Bildschirme, die stark strahlten, Handymasten im Wohnbereich und DCT gesteuerte Schnurlos-Telefone. Nun waren die Metalle im Mund die besten Antennen und die Nervenströme, die im 0,09 Voltbereich liegen, wurden von den Strömen die von außen auf uns eindringen, total irritiert. Somit stellte sich bei den Verträglichkeitstests immer mehr heraus, dass die Patienten nur gesund werden können, wenn sie dem E-Smog entrinnen können oder wenn sie die Metalle aus dem Mund bekommen. Ja, aber das geht ja nicht... ohne Metall, kein Zahnersatz?



Nun suchte ich überall nach Materialien, die als Metallersatz dienen konnten. Außerdem mussten diese auch noch gut verträglich sein. Im Nu hatte ich 120 Materialien, die zum Teil gar nicht in der Dentalbranche zu bekommen waren. So erfuhr ich zum Beispiel von einem Professor, der für die Materialprüfungen in der Medizin zuständig war, dass die Einmalspritzen, die täglich tausendfach verwendet werden, sehr strengen Prüfungen unterliegen. Diese Kunststoffe dürfen keinerlei Giftstoffe an das zu injizierende Medikament abgeben.

Also zerschnipselte ich diese Spritzen (die Aussenhülle ist Polyethylen, der Kolben Polypropylen) und stellte daraus Prothesen her. Und siehe da, damit konnten wir Patienten versorgen, die jahrelang ohne Zähne leben mussten. Viele von diesen Leuten hatten sich völlig zurückgezogen und sind dann mit ihren neuen Zähnen wieder zu neuem Leben erwacht.

So kam auch noch die rosa Farbe in den Prothesen als Störfaktor dazu. Schon in meiner Lehre musste ich Prothesen aus transparentem Material herstellen, weil Patienten den Farbstoff nicht vertragen haben. Damals war das noch Cadmiumoxyd.

Wegen seiner Giftigkeit wurde dieser Farbstoff dann verboten und durch Eisen und Titanoxyd ersetzt. Trotz dieser Änderung, gibt es immer wieder Unverträglichkeiten auf diese Metalloxyde. So suchte ich mit Hilfe der Patienten und der testenden Ärzte nach einem Naturfarbstoff, den ich dann endlich vor 6 Jahren fand.

Da das Füllungsmaterial ebenfalls von so höchst allergischen Patienten nicht vertragen wird, hielt ich Augen und Ohren offen, um herauszufinden, womit man bei diesen Menschen die offenen Kavitäten füllen könnte. (Sie lebten ohne Füllungen)

So erfuhr ich, dass die Mayas in Mexiko, Guatemala und Belize schon vor 500 Jahren ein Füllungsmaterial aus einer Pflanze verwendet haben, dass heute noch in den

Schädeln die man gefunden hatte erhalten ist. Mein Entschluss stand fest, diese Pflanze musste ich finden.

Nach 7-jährigem Regegieren fand ich heraus, um welche Pflanze es sich handelt, wo sie wächst und wann sie reif ist.

Alleine bei dieser Suche bekam ich so wunderbare Hilfen, Hinweise und Tipps von mir zum Teil unbekanntem Leuten, dass ich im Januar 2000 nach Mexiko fliegen konnte und schon 3 Tage später im Urwald vor einem Baum stand, der über und über voll war mit solchen Früchten.

Mit diesem Material haben die Mayas an ihren Pyramiden die Fugen zwischen den Steinblöcken verstrichen. Diese Ritzen sind heute noch nach über 500 Jahren so perfekt, dass man den Übergang von einem Stein zum anderen nur erahnen kann, aber man sieht keinen Kapillarspalt. Diese Steine haben Hitze, Kälte und Regen und die völlige Überwucherung ausgehalten und die Fugen sind noch nicht gerissen oder gebröckelt. Da ich mit den Kunststoffen, die uns zur Verfügung stehen, nicht zufrieden bin, bat ich einen Professor für Elektronik von der Uni München, der als erster einen metallfreien Zahnersatz wollte, bei der Suche nach so einem Stoff behilflich zu sein. Dieser Professor brachte mir dann einen Kunststoff, aus dem in England schon seit 20 Jahren, Wirbelknochen, Fingergelenke und Implantatschrauben hergestellt werden. Es sollte noch 10 Jahre dauern, bis nun dieses Material in Deutschland zugelassen ist und mit einem Spritzgerät verarbeitet werden kann, das bei fast 400° C diesen Kunststoff injiziert.

Auf dem Weg, verträgliche Materialien individuell für jeden Patienten auszusuchen, hat sich jetzt eine Palette von nicht alltäglichen Materialien herauskristallisiert. Dazu gehören bei den Kunststoffen die Thermoplaste, das sind die Materialien, die kein Restmonomer beinhalten, weil sie keinen Weichmacher brauchen, denn diese werden erhitzt und gespritzt.

Somit hat sich jetzt als gute Alternative für metallfreien Zahnersatz folgende Materialzusammenstellung herauskristallisiert.

Wenn verträglich... fest eingesetzte Kronen und Teleskope, aus Zirkonoxid, die Sekundärkronen aus Thermoplasten und ebenso die Modellgüsse. Die Verblendungen und die Auf und Fertigstellungen werden aus verträglichen Chemoplasten, Kompositen und lighthärtenden Materialien oder eben alles aus einem Thermoplast hergestellt.

### **Die verträglichsten Materialien sind**

- Nylon-Polyamid Flexiplast Fa . Bredent
- BIO SX Polyaryletheretereketone Fa. Bredent
- POM Polyoxymethylen Biodentaplast Fa. Bredent
- Polyethylen Fa. Bayer
- Cellulose Fa Erkodent
- Polyurethan (Chemoplast) Fa. Novodent

Für die Verblendungen müssen wir oft Füllungsmaterialien verwenden, weil diese bei den Tests sehr oft als einzige Alternative übrig bleiben.

1997 habe ich aufgehört, Metalle für Zahnersatz zu verarbeiten. Bei Verstärkungsgerüsten aus Cr.Co.Mo. machte ich noch Ausnahmen, weil ich dachte, dass das

Metall, wenn es mit Kunststoff ganz bedeckt ist, nicht stören kann. Allerdings kannte ich den Effekt eines Transformators nicht. Bei diesem, wird Strom, mit hoher Voltzahl, ohne direkten Kontakt mit einem dünneren Draht (also durch die Isolierung durch) auf den anderen Draht übertragen aber dieser hat dann eine andere Voltzahl. Somit entsteht in der metallverstärkten Prothese ein Strom durch den E-Smog aus der Umgebung, der die zarten Nervenströme unkontrolliert beeinflusst. So konnte ich in den letzten Jahren erleben, wie Patienten, die alle Metalle aus dem Mund entfernt bekamen folgende Veränderungen an sich bemerkt haben.

- Blutdruck von 200 auf 100, „Patientin aus Penzberg“
- Schwerhörigkeit auf beiden Ohren verschwunden, „Fr. Elisabeth Ackermann Frielingen“
- Erinnerungsvermögen wiedererlangt, Denkblockaden aufgehoben. „Hr. Holzer Simon“
- Diabetes verschwunden (Entzündung von Pankreas durch Metallionen), Gesichtsfeld-einengung verschwunden, wieder größeres Gesichtsfeld, „Fr. Cordes Edith“
- Hyperatose, dicke Hornhautschichten, Pilze Nagelmykose verschwunden, Migräne; Nasennebenhöhlen – Entzündung und Dauerschnupfen verschwunden „Fr. Egger, Salzburg“
- Nackensteifheit verschwunden „Fr. Baier, Nürnberg“
- Arbeitsunfähigkeit mit Frühpensionierung vorbei. Pensionierung bleibt bestehen. „Hr Hauser“
- Tinnitus verschwunden „Fr. Stöppel“
- Zittern nach 20 Jahren vorbei (Parkinsonverdacht) „Fr. Baier, Britzingen“
- Kindersegen nach jahrelanger Unfruchtbarkeit eingestellt, „Fr. Teipen.“

Dies sind von 60 Fällen, nur einige, um meine Entscheidung, weg vom Metall zu begründen. Dies schreibe ich hier, obwohl ich über 38 Jahre Metalle zu Zahnersatz verarbeitet habe.

Ich habe einige Freunde durch Krebs verloren, wo ich heute genau weiß, dass meine falsche Materialauswahl an ihrem frühen Tod schuld war.

Metalle im Mund machen unseren ganzen Körper für Elektrosmog aufnahmefähig und somit ständig ein bisschen unkontrollierter für unseren eigenen Steuerungsmechanismus. Deshalb weiß ich nichts Besseres, als metallfreien Zahnersatz herzustellen, der ganz individuell für den Patienten ausgetestet wird.

Wir bemerken jahrelang nichts von den störenden Einflüssen, aber irgendwann wird's unserem Körper zu viel und dann läuft das Fass über.

### **Gibt es einen internationalen ästhetischen Code?**

Die Erde wächst zusammen, Grenzen fallen und die modernen Kommunikationsmittel ermöglichen einen Austausch ohne Zeitlimits. Wie groß ist der Einfluss der Vernetzung auf eine kulturell bedingte Ästhetik? Der amerikanische Markt ist in vielerlei Hinsicht ein weltweiter Trendsetter, Beispielhaft hierfür ist der Zuwachs an Bleechprodukten im vergangenen Jahr um 300%. Eine Welle die auch auf dem Deutschen Markt mit 85% Früchte trägt.

Zähne und Zahnersatz haben einen kulturellen und ästhetischen Background, den wir unbedingt pflegen und erhalten sollten. Die „Cosmetic Dentistry“ gibt uns bei intensiver Betreuung unserer Kunden die Chance darauf Einfluss zu nehmen – eine Verantwortungsvolle Aufgabe, die nur im direkten Dialog mit den Patienten möglich ist. Somit klafft die Schere nicht nur sozial sondern auch qualitativ immer stärker, da neben Auslandszahnersatz auch der computergesteuerte Zahnersatz immer mehr unsere tägliche Basisarbeit abnimmt. Den ästhetischen Code gilt es zu entschlüsseln, für uns selbst und letztlich für unsere Patienten. An dieser Schnittstelle bieten die modernen Befestigungsmethoden die Möglichkeit in der kosmetischen Zahnmedizin aktiver mit dem Patienten zu arbeiten und deren Wünsche und Bedürfnisse zu realisieren. Eine strukturierte Planung unter Einbeziehung aller Parteien ergibt daher eine intensive Bindung, die wir benötigen um unseren Standort Deutschland im internationalen Wettbewerb noch attraktiver zu gestalten.

# Der besondere Vortrag!

## A. Hoffmann, ZTM

### **Die Implantologie folgt der Prothetik Zahntechniker und Behandler, ein unschlagbares Team**

Die Kombination R2-D2 ist der Name eines dreibeinigen Computers der 1977 bei Star Wars, gemeinsam mit dem „Langen“ C-3PO, die Roboter mit menschlichen Zügen waren. Computer mit Gefühlschip, die Forscher arbeiten inzwischen, wie wir alle wissen, an Maschinen, die selbstständig sprechen, sich bewegen können, Serviceleistungen ausführen oder sogar Hunderte von Gesichtern unterscheiden können. 1977 war dieses Sciencefiction in den unendlichen Weiten des Weltraums.

Wo gestern noch Zeichnungen benötigt wurden, um Fabriken und Fertigungsanlagen entstehen zu lassen, sind heute 3-D Animationen in der Lage, Versuchsabläufe virtuell am Rechner durchchecken zu können. Als „Capitain Kirk“ Mitte der 60er Jahre mit seinem kleinen handlichen Communicator mit seiner Crew kommunizierte, dachte zu diesem Zeitpunkt noch keiner an die Selbstverständlichkeit der heutigen Handys. Diese fiktive Welt hat uns eingeholt und bestimmt unseren Alltag zu einem großen Teil mit.

In unserer realen Welt wird die Existenz einer virtuellen Arbeitswelt immer selbstverständlicher. Ein Blick in den neuen Airbus 380, birgt auf einen 4.4m<sup>2</sup> großem Bereich Finessen und Hightech vom Feinsten. Wichtige Informationen werden den Piloten auf 8 Displays permanent angezeigt und mit einem Trackball können schnell und präzise Daten abgerufen werden. Alle Systeme sind interaktiv miteinander verkoppelt. Über einen Mausclick ist der Pilot in der Lage, sich einen neuen Flugweg anzeigen zu lassen, Wetterfronten oder dreidimensionale Bilder auf dem Monitor erscheinen zu lassen. Das Fliegen lernt dieser Pilot nicht im Flugzeug. Die virtuelle Welt vermittelt ihm sämtliche Gefühle und wissenswerte Informationen über sein Flugzeug und versetzt ihn nach einer guten Ausbildung schnell in die Lage, diese virtuelle Welt in eine reale Welt zu integrieren.

Im Raumschiff Enterprise wurden kranke Crewmitglieder auf der Krankenstation in einem „Biobett“ gelagert. Für die Weltraumpatienten war dieses Biobett Normalität, ein Gerät mit Diagnosefunktionen und Operationsverfahren. 1979 entsprach diese Vorstellung einer reinen Fiktion. Heute nennen wir diesen Bereich Computertomographie (CT/MRT etc.), bei dem mit Röntgenstrahlen sehr aufschlussreiche und exakte Schnittbilder des menschlichen Körpers gefertigt werden können. Die Ähnlichkeit dieser Hightechmedizin ist verblüffend.

Rund 40 Jahre Entwicklung haben ebenfalls gravierende Fortschritte in Zahnmedizin und Zahntechnik alltagstauglich werden lassen.

Das Wort Entwicklung bezeichnet im Allgemeinen so etwas wie Entstehung als Vorgang, als Wandel. Meistens wird dieser Begriff für einen kreativen Vorgang, der in bestimmten Technologieschritten weiterführt, benutzt. Betrachten wir die Entwicklung in Zahnmedizin und Zahntechnik, so lässt sich feststellen, dass schwerpunktmäßig im letzten Jahrhundert parallel nebeneinander, mit leichten Divergenzen, zahnmedizinische und zahntechnische Weiterentwicklung stattgefunden hat. Häufig kam es am Ende einer solchen Entwicklung zu einem Zusammentreffen dieser beiden, sich unterschiedlich entwickelnden Bereiche. So hat gerade die Dentale Technologie in den letz-

ten 36 Jahren versucht, Verbindungen und Synergieeffekte zwischen diesen beiden, nebeneinander existierenden Fachbereichen zu schaffen und zusammen zu führen. Man sprach vom Teamgeist. Ein Team, basiert meistens auf der Basis von wenigen Mitgliedern, häufig leider nach dem Motto „**Tut Ein Anderer Machen**“. Solche „Schein“-Teams funktionieren mehr in der Weglobung einzelner Aufgabenbereiche.

Die verantwortliche Übernahme einer gemeinsamen Tätigkeit sind die Hauptkriterien für ein Team, um erfolgreich zu agieren. Die Mitglieder tragen zur Erreichung der Teamziele, mit ihren jeweiligen Fähigkeiten und den daraus entstehenden gegenseitigen Abhängigkeiten, bei. Ein solches Team funktioniert, weil jeder weiß, was er zu tun hat und jedes Teammitglied optimal eingearbeitet ist. Gemeinsam wurden die Abläufe trainiert und dieser ganze Vorgang ist dem Teamchef absolut geläufig. Gründe für das Entstehen eines Teams sind, wenn eine einzelne Person die Arbeit auf Grund ihrer Komplexität nicht mehr allein erledigen kann oder mehrere Personen mit unterschiedlichen Kenntnissen, sich die Aufgaben teilen und jeder so den Bereich, den er bestens beherrscht besetzt, um miteinander in Abhängigkeit der Teammitglieder zum Ziel zu führen.

In einer Welt in der Entwicklung so rasant fortschreitet, dass Dinge, die gestern noch unvorstellbar waren, heute schon selbstverständlich und alltagstauglich sind, muss gemeinsame Fortbildung höchste Priorität besitzen. So sind zahnmedizinische Weiterentwicklungen und auch neue zahntechnische Produktionswege nicht voneinander lösbar, bedingen die Kenntnis gegenseitiger Inhalte um das höchste Niveau als Einheit zu erreichen.

Dreidimensionale Darstellungsmöglichkeiten geben sowohl dem Mediziner, als auch dem Techniker die Möglichkeit diagnostisch präziser zu werden und schaffen mit Hilfe neuer digitaler Techniken neue Prozesssteuerungen. Diese können sowohl zahnmedizinisch als auch zahntechnisch umgesetzt werden.

Auch die Patienten erfahren heute viel stärker die diagnostischen Möglichkeiten modernster Medizintechnik und erwarten von einer modernen Arztpraxis auch die Anwendung dieser neuen Verfahren. So braucht man dem „Otto Normalverbraucher“ nicht mehr großartig erklären, wie er in einer „Röhre“ diagnostisch zerschnitten wird. Das CT ist im Verständnis des heutigen Patienten etwas Selbstverständliches, wie das Stethoskop des Arztes.

In der herkömmlichen Radiographie können Zähne und Kiefer dargestellt werden. Der Hauptnachteil dieser Technik liegt in der Zweidimensionalität und in der Beurteilungsfähigkeit, da durch Überlagerung von Knochen Details nicht klar erkennbar sind. Die Computertomographie löst diese Überlagerung von Strukturen dadurch auf, dass in dünnen Schichten Querschnittbilder erstellt werden, die jeweils ein einzelnes Schnittbild darstellen. Die CT Datensätze aus dünnen Schichten unter 1 mm Dicke werden entweder in Sequenztechnik oder in einer Spiraltechnik dargestellt. Spezielle Computersoftwareprogramme sind in der Lage aus diesen Schichtbildern ein dreidimensionales Bild, welches sich frei am Computer navigieren lässt, darzustellen. Bei der Computertomographie trägt der Patient eine Röntgenschablone im Mund, die mit bestimmten Markierungen versehen ist und sich somit später mit den Daten des Schädels am Computer einlesen lässt.

Diese Schablone wurde durch den Zahntechniker in ihren Dimensionen so dargestellt, dass sie die Position der Zähne und die äußeren Gegebenheiten der Prothetik beinhal-

tet. Ein ebenfalls dreidimensionales Abbild dieser Schablone ermöglicht der Software, diesen Bereich in den Schädel hinein oder heraus zu rechnen. Da bei der Computertomographie die gesamte Anatomie des Menschen komplett 1:1 dargestellt wird, ist die Gefahr, dass Zahnwurzeln, Nachbarzähne, Kieferhöhlen oder Nerven bei der Implantation beschädigt werden, stark verringert. Nach der Konvertierung dieser Daten am Rechner wird das gewonnene 3-D Bild so exakt dargestellt, dass die Lage und Positionierung von Implantatsystemen sich problemlos am Rechner ausprobieren lässt. Die so gefundenen Daten dienen zur Optimierung eines Patientenfalls. Sowohl von der prothetischen Versorgung als auch von den anatomischen Gegebenheiten des Patienten werden die Positionen der Implantate festgelegt und anschließend in einer Datenbank gespeichert. In einer Stereolithographie werden diese Daten in eine Operationsschablone überführt. So ist die Implantation heute bei Fällen möglich, wo man früher nicht implantiert hätte. Da wir durch die 3-D Darstellung die Anatomie des Patienten wesentlich genauer kennen und sehr viel präziser den Bereich des Knochens und des Weichgewebes um die Implantate herum beurteilen können. Dadurch liegen die Grenzen des Machbaren ein deutliches Stück höher als bei der konventionellen Implantologie.

Knochendichte und Knochenangebot können wesentlich besser beurteilt werden. Nervengewebe kann exakter lokalisiert werden und somit bei der Planung der Lage der Implantate teilweise umgangen werden. Die Notwendigkeit von Augmentationen oder Knochentransplantate wird schon zu diesem diagnostischen Zeitpunkt exakt lokalisiert oder durch das direkte Inserieren von Implantaten am Rechner durch das große Angebot der unterschiedlichsten Implantatformen umgangen.

Wurde früher nach der Extraktion eines Zahnes mindestens ein halbes Jahr gewartet um Implantieren zu können, wird heute bei einer geplanten Zahntfernung und ausreichendem Knochenangebot ein Implantat gesetzt, welches sofort widerstandsfähig im Knochen eingeschraubt wird. Liefert die Knochenstruktur den Drehmoment der für eine Sofortbelastung als Indikator zu sehen ist, kann der Behandler sich für eine Sofortbelastung entscheiden. Die Entscheidung ob sofort belastbar oder nicht, ist sicherlich innerhalb einer teamorientierten Aufgabe, die Entscheidung des Behandlers, ebenso die Lage und Position der Implantate im Kiefer. Auch hier wird die medizinische Indikation und Verantwortlichkeit beim Mediziner liegen. Egal ob sofort, temporär oder später versorgt wird. Die Krone kann in die „Schublade im Schrank“ gelegt werden, sie passt auch noch nach 3 Monaten.

Werden auch die ästhetischen Voraussetzungen, die bei der Möglichkeit einer reproduzierbaren Übertragung aus der Computerplanung in die Patientensituation gestattet sind, mit in die Planung einbezogen, so fällt dem Dentallabor als Teampartner im Zusammenspiel zwischen Patient, Behandler und Labor ein sehr großer Aufgabenkomplex zu. In der konventionellen Implantologie wird das klassische Dentallabor häufig davon überrascht, dass neben einer Abformung auf dem Auftragszettel, ein Auftrag zur Herstellung eines individuellen Funktionslöffels zur Abformung von Implantatteilen erteilt wird. Dieser bedeutungsvolle Auftrag ist häufig die erste Situation, sich mit einer Implantatgetragenen Suprastruktur für diesen Patienten von der zahntechnischen Seite her, auseinander zusetzen. Da zu diesem Zeitpunkt die Chirurgie abgeschlossen und die Einheilphase beendet ist, muss zwangsläufig in der Verhandlung zwischen Patient und Behandler im Vorfeld etwas stattgefunden haben, was sich dem Kenntnisstand des Labors entzieht. Kehren wir zum Anfang zurück und beginnen wir die Geschichte aus

der Sichtweise und der Perspektive des Patienten einmal etwas genauer. Nach den Zahnverlusten der letzten Jahre wünscht sich ein Patient wieder festsitzende Zähne. Diese kennt er aus seiner jüngsten Vergangenheit, wo er noch welche hatte, und daraus resultiert bei ihm der Wunsch nach festsitzenden Zähnen. Sehr wohl waren in den letzten Jahren prothetische Begleitleistungen in Form von herausnehmbaren Prothesen, die sich am Restzahnbestand verankert hatten, vorhanden und sind in dem Bewusstsein des Patienten mit in die Entscheidung für festsitzende Zähne einbezogen wurden. Unter festsitzenden Zahnersatz versteht der Patient zu diesem Zeitpunkt häufig ein sicheres Tragegefühl, was ihm beim Kauen und Beißen keine Spielräume zwischen Prothese und anatomischen Prothesenlager fühlen lässt sowie auch die Sicherheit in allen Lebenssituationen diese prothetische Lösung fest im Mund verankert zu haben. Häufig ist durch bestimmte Verankerungstechniken der Patient in der Lage, diese Prothese zum Reinigen ein- und ausgliedern zu können. Trotzdem versteht er unter dieser Kombinationsprothetik eine festsitzende Prothese. Werden diese Kombinationsarbeiten gemeinsam mit dem Patienten älter und die anatomischen Grundlagen durch Atrophie negativ verschoben, so wird diese Prothetik nach und nach instabil. Durch Extraktion von Pfeilerzähnen bei gleichzeitiger Erweiterung, sowie durch Unterfütterungen werden diese Prothesen über einen befristeten Zeitraum (das können mehrere Jahre sein) langsam weiter stabilisiert. Hier wächst nach und nach der Wunsch nach festen Zähnen, wie sie früher einmal vorhanden waren, wenn der Patient immer mehr Erfahrung mit den tollen Haftvermittlern aus der Apotheke gemacht hat und alle diese Produkte in eine für ihn brauchbare Hitliste einsortieren kann. So kommt dieser Patient nun mit dem Wunsch nach festsitzenden Zähnen, die implantatgetragen sind, in die Praxis des Behandlers. Aufklärung, Alternativplanung, Kosten und Komfort einer Implantatprothetik werden ihm erläutert. Mit dem Versprechen des Arztes über feste, schöne Zähne in Form einer Brücke, so wie die eigenen einmal waren, führen Sie zu der Patientenentscheidung. Eine Implantatbrücke, mit einer erheblich verbesserten Funktion, die festsitzt.

Wird bei diesen Gesprächen nicht über die Möglichkeit der Weichgewebeunterstützung im inzisalen Bereich richtig aufgeklärt, so löst das Versprechen einer Implantatbrücke sehr häufig zahntechnische Probleme in der Umsetzung aus, die am Ende der Eingliederung dieser aufwendigen Restauration beim Blick in den Spiegel mit der Aussage des Patienten endet: „Das ist zwar sehr schön, aber... das bin nicht ich!“. Jeder weitere Versuch, die Akzeptanz des Patienten zu dieser perfekten Implantatarbeit zu erreichen, die zwar hervorragend prothetischen umgesetzt wurde, jedoch in der Gesamtästhetik nicht gefällt, führt zwangsläufig in die Krise.

Der Patient, der sich als Mensch nicht wiedererkennt und nicht begeistert ist, wird niemals das Gefühl der Zufriedenheit mit dieser prothetischen Lösung erfahren. Änderungsversuche des Zahntechnikers, der vielleicht bei der Eingliederung anwesend war, nach dem Motto „ein bisschen geht immer“, versucht dabei die Wogen zu glätten, führt aus Sicht des Patienten sofort zu so etwas ähnlichem, wie einem Schuldeingeständnis. Nach dem Motto: „Warum denn nicht gleich richtig?“ wird jeder weitere Versuch, kosmetisch an dieser vorhandenen Situation, zu einer Kompromisslösung zu gelangen, das einst mal gute Gefühl des Patienten immer weiter negativ beeinflussen. Das Ergebnis ist ein Negativ-Image, das niemand braucht. Dieses Konzept kann anders dargestellt werden, wenn vor der implantologischen Tätigkeit der Patient aufgeklärt

wird und ihm die Möglichkeiten unseres Tun's einmal offenbart wird. So können alte, prothetische Bauteile zur Abformungs- und Registrierhilfe benutzt werden, um möglichst schnell und einfach die anatomischen Gegebenheiten in den Artikulator des Meisters zu bekommen. Selbstverständlich wird hierbei eine lagebezügliche Montage in einem individuell einstellbarem Artikulator durchgeführt. Nach den Regeln für eine festsitzende Prothetik wird auf dem, durch die Kieferabformung gewonnenen Meistermodellen die Zahnbeziehung dargestellt, die in der Regel mit langen und größeren Zähnen (Atrophie des Knochens als Ausgleich) durchgeführt wird. Werden hierbei vestibuläre Unterfütterungen durch Kunststoff vermieden, so wird bei dieser sogenannten Testphase eine Interimsprothetik entstehen, die mit ihren reduzierten Rotanteilen, den Anspruch einer Brückentechnologie darstellen kann. Nach der erfolgreichen Einprobe die von Seiten der Funktion als auch der Ästhetik durchgeführt wurde, wird diese Interimsprothese ohne die Ausbildung von vestibulären Gingivabereichen fertiggestellt. Mit einer somit leicht eingefallenen Außenfassade geht der Patient nun nach Hause und testet seine Umwelt und damit verbunden auch seine Akzeptanz zu dieser Brückenkonstruktion. Sollte sich in dieser Phase das vorher besprochne Ziel für den Patienten problemlos darstellen lassen, weil keinerlei negative Ansprachen auf sein Gesicht oder seine Zähne erfolgt sind, so haben wir zu diesem Zeitpunkt schon die halbe Miete, der prothetischen Lösung geschafft. Wenn Freunde und Verwandte ihn treffen mit der Frage: „Hast Du abgenommen? – Du siehst gut aus!“, sogar positiv beeinflussen, wird die Akzeptanz einer Brücke erst recht unterstützt. Denn das etwas schlankere Gesicht, vor allem um die Mundpartie, wird häufig im Unterbewusstsein des Gegenübers positiv gewertet.

Wird in dieser Testphase allerdings die fehlende Weichgewebeunterstützung so markant auffallen, dass die Unsicherheit des Patienten nur noch hinter der vorgehaltenen Hand versteckt wird, kann die von uns besprochene Zielsetzung nicht mehr aufrecht erhalten werden.

Unter zur Hilfenahme einer Scheibe Wachs nach der anderen, wird die vestibuläre Gestaltung dieser Interimsprothese zu der eigentlichen, für den Patienten aber wesentlich wichtigeren Perfektion der äußeren Gesichtstruktur führen. Gleichzeitig verabschieden wir uns in diesem Augenblick von der Brückenstruktur. Eine Deckprothese, die den vestibulären Anteil der Knochenatrophie darstellt, wird jetzt in unser Lösungskonzept eingeschlossen. Für die Gestaltung dieser Deckprothese können wir alle besonderen Merkmale gegenüber einer normalen Totalprothetik herausarbeiten: Phonetik, Gaumenfreiheit, brückenartige Gestaltung, Wiederherstellung der Weichgewebe, unterstützenden Strukturen bis hin zu kleineren, für den Patienten vielleicht auch harmonischeren Zahnformen. So wird zu diesem Zeitpunkt die eigentliche Deckprothese schon optimal gestaltet und die rot-weiße Ästhetik wird vor der Implantation schon zu einer für den Patienten sichtbaren Lösung. Bei diesem Konzept können wir als Zahntechniker auch die implantatgetragene Umsetzung versprechen, ohne die gefundenen Werte jemals wieder zu verlieren. Diese Vorarbeiten haben im Vorfeld schon ihre Spuren im Labor hinterlassen und werden hier ebenfalls katalogisiert und eingefroren. Die „heilige Kuh der Zahntechnik“ sind die aus dieser Arbeit gewonnenen Modelle, die arbiträr im Vollwertartikulator, mit einer perfekten Registrierung der Kiefer zueinander, etabliert sind. Mittels einer einfachen Kopiertechnik (Silikonform) wird die gefundene Prothetik dupliziert und zu einer CT-Schablone umgebaut. Auch diese Arbeit wird mit höchster

Sorgfalt im Artikulator durchgeführt und gleichzeitig werden für den Bisstransfer geeignete Übertragungsmerkmale in diese CT-Schablone eingebaut. Durch das Scannen dieser Schablone in Endposition, unter maximalem Kaudruck des Patienten, wird die Zuordnung der CT-Schablone zu dem knöchernen Anteil zum Schädel des Patienten erreicht. Nach der Datenerfassung erfolgt die Konvertierung dieser Dateien zu einer 3-D Ansicht und bildet damit die Grundlage für die planerische Umsetzung dieser angepeilten prothetischen Struktur. So können die aus dem Artikulator in den Computer übertragenden Informationen dazu beitragen, dass zwischen dem Behandler und dem Zahntechnikermeister ein Konsens über die richtige Position und die Anzahl der Implantate zur Optimierung dieses Patientenfalls herbei geführt werden kann. Nicht nur die anatomische Gegebenheit des Patienten, sondern vor allen Dingen auch die Lage und die Position der Implantate zur Prothetik können so perfekt aufeinander abgestimmt werden. Aus diesen Daten erfolgt die Herstellung der OP-Schablone, die sämtliche Informationen über die Lage und Position der Implantate beinhaltet. Diese Operationsschablone wird im Labor zur Modellherstellung eines neuen Meistermodells herangezogen. Die in der CT-Schablone vorhandenen Übertragungsmerkmale können nun benutzt werden, um dieses Modell mittels der OP-Schablone perfekt in den Artikulator zu transportieren. So wird aus der virtuellen Welt wieder eine reale Welt für den Zahn-techniker. Eine 1:1 Rückübertragung in den Artikulator sichert nicht nur die räumliche Zuordnung der Modelle zueinander, sondern gibt uns auch die Möglichkeit, die in der Interimsprothese vorhandenen Informationen mittels Silikon-schlüsseln wieder auf das neue Implantat-Meistermodell zurückübertragen zu können. So sind wir innerhalb kurzer Zeit in der Lage, die einmal gefundenen Außenflächen dieser Zähne als Vollwax-up auf dieses Meistermodell zu übertragen. Durch Reduktion dieses Wax-up erhalten wir in der Regel eine perfekte Gerüstgestaltung. Diese kann scantechnisch umgesetzt werden und zu einer Implantatbrücke geführt werden, die aus Zirkonoxid oder Titan CNC-gefräst wird oder in einem anderen gusstechnischen Verfahren mittels zahntechnischer Präzision in einen dentalen Guss überführt wird. Die anschließende Verblendung mit Komposite oder Keramik ist reine Formsache. In der eigentlichen Stunde der Wahrheit werden alle Implantate in der Mundhöhle etabliert. Diese chirurgische Umsetzung mittels der OP-Schablone aus dem Computer garantiert eine perfekte Umsetzung der Planung in die Realität. Nicht ganz eine Stunde und die Prothetik sitzt im Mund. Minimalinvasive Chirurgie ohne aufklappen des Weichgewebes lassen auch den Patienten schnell perfekt aussehen. Fast keine Schmerzen und ein perfektes Gefühl im Mund von Beginn an, sind ein Erfolgsgarant für den Behandler.

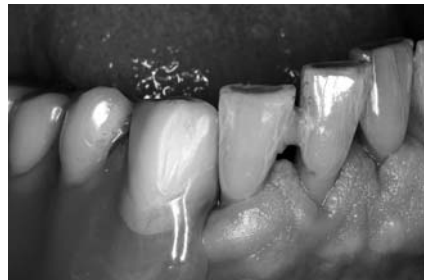Perfekte Anwendung aller Technologien bringen auch ein vorhersehbares, perfektes Ergebnis. Das strahlende Lächeln des Patienten, das nach Insertion der Implantate mit einer schon im Vorfeld besprochen und ausprobierten Ästhetik dargestellt wird, überzeugt. Dieses Lächeln gewinnt Freunde und löst Begeisterung auch im Umfeld des Patienten aus. Ein bislang nicht da gewesener Aspekt der Mundpropaganda bringt diesen neuen Technologien, den von Anfang an versprochenen Erfolg. So folgt die Prothetik nicht mehr der Lage der Implantate und der Kunst des Zahntechnikers, ungünstig stehende Pfeilersituationen zu einem ästhetisch einwandfreien Bild zu führen sondern viel mehr folgt die Implantologie der Prothetik und den daraus resultierenden Möglichkeiten zum Wohle des Patienten. Diese Technologie ist in einigen Bereichen schon Standard und wird morgen schon allgegenwärtig und alltagstauglich sein.

### Adhäsivattachments als minimalinvasive Erweiterungsmöglichkeit von Doppelkronen-Prothesen

#### Einleitung

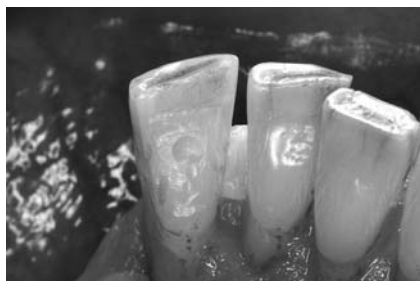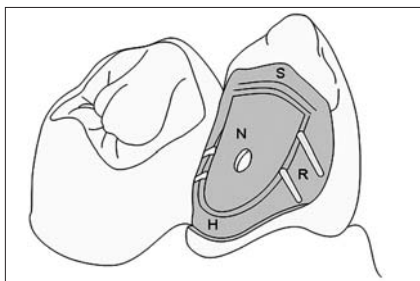
Adhäsiv befestigte, extrakoronale Attachments aus CoCr-Legierungen zur Verankerung von abnehmbaren Teilprothesen stellen bei kariesfreien Pfeilerzähnen eine minimal-invasive und hohen ästhetischen Ansprüchen genügende Versorgungsmöglichkeit als Alternative zu herkömmlich verankerten Teilprothesen dar. Sie wurden schon vielfach in der Literatur beschrieben [4, 5, 7, 8] und ihre klinische Bewährung konnte inzwischen nachgewiesen werden [4–6].

Abnehmbare Teilprothesen wurden in 2004 in Deutschland mehrheitlich über Präzisionsverankerungselemente am Restgebiss verankert, davon in über 50% der Fälle (1518,4 Tausend Fälle) mit Doppelkronen [3]. Abhängig von der Art der Doppelkronen, der Anzahl der Pfeilerzähne und der Lagerungsart der Teilprothesen (starr oder resilient) haben die Pfeilerzähne nach 10 Jahren eine Überlebensrate von 76–85% [2]. In einer klinischen Studie betrug die Frakturrate von Konuskronen 3,5% in den ersten 3 Jahren nach Eingliederung, unabhängig von der Gesamtanzahl der Pfeilerzähne und ihrer Lokalisation [11]. Die problemlose Erweiterbarkeit bzw. Umarbeitbarkeit bei Pfeilerzahnverlust wird als Vorteil von mit Doppelkronen verankertem Zahnersatz beschrieben. In vielen Fällen bedeutet jedoch der Pfeilerzahnverlust auch den Verlust der Abstützung und der Retention der Teilprothese. Um den Zahnersatz zu erhalten, ist eine Umarbeitung notwendig, die die Abstützung und Retention wiederherstellt. Dieses wird in der Regel durch Einarbeitung von gegossenen Halteklammern erreicht. Bei Pfeilerzahnverlusten im anterioren Restgebiss stellt die Klammer als Halteelement jedoch sowohl im Ober- als auch im Unterkiefer ein ästhetisches Problem dar, das auch durch eine veränderte Gestaltung des sichtbaren Haltearms nicht immer ästhetisch befriedigend und mit ausreichender Retention gelöst werden kann (Abb. 1).



Adhäsiv befestigte, extrakoronale Attachments bieten für den Patienten eine sehr komfortable und minimalinvasive Therapiemöglichkeit, die verlorene Abstützung und Retention der vorhandenen Teilprothese auf eine sehr ästhetische Weise wiederherzustellen [1].

**Indikationen** für Adhäsivattachments sind kariesfreie Zähne, die in diesen Fällen zur Verankerung der vorhandenen Teilprothese in Frage kommen. Ein ausreichendes Schmelzangebot des Pfeilerzahnes ist Voraussetzung für eine sichere Befestigung des

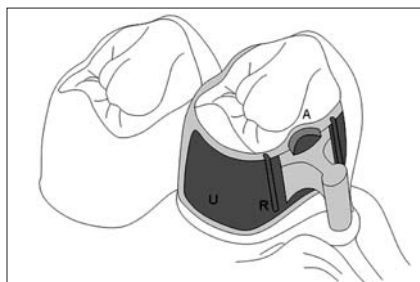


Klebeflügels, hierfür können sogar kleine schmelzbegrenzte Defekte in die Adhäsivpräparation miteinbezogen werden (Abb. 2 und 3).

**Kontraindikationen** sind ein ungenügendes Schmelzangebot durch Karies, große Füllungen, Abrasionen bis ins Dentin und kurze klinische Kronen. Ist der Oberkiefer betroffen kann ein tiefer Biss ungünstig sein. Bei ungünstiger Pfeilerzahnstellung (durch Kippung, Rotation oder Elongation) kann möglicherweise keine geeignete Präparation erfolgen. Im Übrigen gelten die üblichen Kontraindikationen wie für jeden aufwendigen Zahnersatz.

### Material und Methode

Bei Adhäsivattachments ist das Primärteil eines extrakoronales Stabgeschiebes über einen Adhäsivflügel am Pfeilerzahn befestigt (Abb. 4 und 5). Das Sekundärteil des Geschiebes wird in die vorhandene Außenkrone der Teilprothese eingearbeitet. Von Vorteil ist die Verwendung eines ausbrennbaren Semipräzisionsgeschiebes mit Kunststoffführung (z. B. Preci-Vertex, Ceka, Hannover), da so Adhäsivflügel und Geschiebeanteil aus derselben NEM-Legierung (vorzugsweise eine CoCr-Legierung) gegossen



werden können. Der Klebeflügel sollte eine Mindeststärke von 0,5 mm besser 0,7 mm aufweisen, um eine ausreichende Steifigkeit zu besitzen. Im Adhäsivflügel sollte eine Auflagemulde eingearbeitet sein, so wird die Übertragung der Kaukräfte direkt auf den Pfeilerzahn gewährleistet und eine exzentrische Belastung des Geschiebes vermieden. Falls es die Platzverhältnisse erlauben wird eine orale Umlauffräsung angelegt, die die Stabilität des Geschiebes erhöht und exzentrische Belastungen minimiert. Auf ein Interlock wird aus Platzgründen verzichtet. Die zur Teilprothese weisende Approximallfläche des Klebeflügels sollte als parallele Anschlagplatte gestaltet werden und zwei zusätzli-

che parallele Rillenfräsungen aufweisen, die Kippmeiderfunktion erfüllen. Das bis auf 3 mm kürzbare Stabgeschiebe muss unter der Sekundärkrone platziert werden und sollte wenn möglich parodontalfreundlich und dem Kieferkamm aufliegend angebracht sein, so dass es Parodontalbürstchen eine Führung bietet.

Das klinische und labortechnische Vorgehen wird in unserem Beitrag ausführlich erläutert.

## Schlussbemerkung

Die Einarbeitung eines extraoralen Adhäsivattachments in eine vorhandene Teilprothese stellt eine anspruchsvolle, ästhetische und funktionell gute Alternative zur Einarbeitung einer gegossenen Halteklammer dar. Alle konventionellen und implantatprothetischen Therapiemöglichkeiten bleiben für die Zukunft erhalten.

Pfeilerzahnfrakturen konnten bisher nicht beobachtet werden. Der Grund hierfür könnte sein, dass die Klebefuge der adhäsiv befestigten Attachments bei Überbelastung wie eine Sollbruchstelle wirkt und es zur Loslösung des Klebeflügels kommt. Eine Wiederbefestigung ist in der Regel möglich. Die klinische Erfolgsrate von Adhäsivattachments liegt nach 7-jähriger Beobachtungszeit bei über 95% [4] und damit höher als bei konventionellen Geschieben an Kronen [9, 10].

Als nachteilig zu erachten wäre der erhöhte Behandlungsaufwand durch die diffizile Pfeilerzahnpräparation und das zeitintensive adhäsive Verkleben des Flügels. Und da Adhäsivattachments noch immer nicht in den Leistungskatalog der gesetzlichen Krankenkassen aufgenommen sind, müssen die Kosten dem Patienten privat in Rechnung gestellt werden.

## Literatur

1. Cretsi, P., Wolfart, M., Kern, M.: Wiederherstellung von Teilprothesen mittels Adhäsivattachments nach Verlust von Doppelkronenpfeilern. *Quintessenz* 57, 297–305 (2006).
2. Hertrampf, K., Wenz, H.J., Lehmann, K.M.: Hat die resiliente Lagerung von doppelkronenverankerten Teilprothesen eine Indikation. *Zahnärztl Welt* 111, 163-167 (2002).
3. Kassenzahnärztliche Bundesvereinigung: KZBV Jahrbuch 2005. Statistische Basisdaten zur vertragszahnärztlichen Versorgung. Auflage. KZBV, Köln 2005.
4. Kern, M., Simons, K.: Adhäsivattachments zur Verankerung abnehmbarer Teilprothesen. *Zahnärztl Mitt* 89, 1232–1237 (1999).
5. Kern, M.: Einflügelige Adhäsivbrücken und Adhäsivattachments – Innovation mit Bewährung. *Zahnärztl Mitt* 95, 2878-2884 (2005).
6. Kerschbaum, T.: Langzeitüberlebensdauer von Zahnersatz. Eine Übersicht. *Quintessenz* 55, 1113–1126 (2004).
7. Küpper, H., Spiekermann, H.: Adhäsivprothetische Halteelemente für herausnehmbaren Zahnersatz. *Zahnärztl Mitt* 80, 2332–2338 (1990).
8. Marinello, C.P.: Adhäsivattachments in der Teilprothetik. In: Kerschbaum, T. (Hrsg.): Band Auflage. Urban & Schwarzenberg, München 1995, S. 151–163.
9. Studer, S.P., Mäder, C., Stahel, W., Schärer, P.: A retrospective study of combined fixed-removable reconstructions with their analysis of failures. *J Oral Rehabil* 25, 513-526 (1998).
10. Vermeulen, A.H., Keltjens, H.M., van't Hof, M.A., Kayser, A.F.: Ten-year evaluation of removable partial dentures: Survival rates based on retreatment, not wearing and replacement. *J Prosthet Dent* 76, 267–272 (1996).
11. Walther, W.: Kronenfrakturen bei herausnehmbarem Zahnersatz. Eine Fallkontrollstudie durch subsequente Dokumentation. *Dtsch Zahnärztl Z* 45, 542–544 (1990).

## 05 A. Klar, ZTM

### **International konkurrenzfähig in der Kombinationsprothetik durch die Symbiose CAD/CAM und Funkenerosion**

Die SAE-Funkenerosion, ein Verfahren zur Herstellung von Verbindungselementen jeglicher Art und zur Passivierung von Implantatstegen und –brücken, ist vor etwa 25 Jahren in die Zahntechnik eingeführt worden.

Neben dem Vorzug der Bearbeitung von CrCoMo und Titan hat man den Vorteil, mit Hilfe eines industriellen Verfahrens mit entsprechender Genauigkeit durch manuelle zahntechnische Nacharbeit zu einem individuellen Zahnersatz zu kommen.

Während am Anfang die Einsparung von Edelmetallen im Vordergrund stand, ergab sich später in Verbindung mit dem Einstückguss eine Verkürzung der Fertigungszeiten und damit ein wirtschaftliches Arbeiten ohne Einbuße von Qualität. Man gewinnt sogar Stabilität in der abnehmbaren Struktur und kann graziler arbeiten.

Durch die Internationalisierung der Zahntechnik in Deutschland und die Veränderungen in unserem Gesundheitssystem müssen wir in unserem Labor noch ökonomischer arbeiten, um unseren Umsatz beibehalten bzw. steigern zu können.

Die CAD/CAM-Technologie scheint neben der Funkenerosion bestens hierfür geeignet. Nicht nur die Bearbeitung von Zirkonoxid, was jetzt in aller Munde ist, sondern auch die Verarbeitung von CrCoMo zu Innenteleskopen, Kronen und Brücken mit Verbindungselementen für den kombinierten Zahnersatz sollte möglich sein. Auch sollte die Qualität, was Passung, Randgestaltung, Oberfläche und Design angeht, in nichts guten Gussobjekten nachstehen.

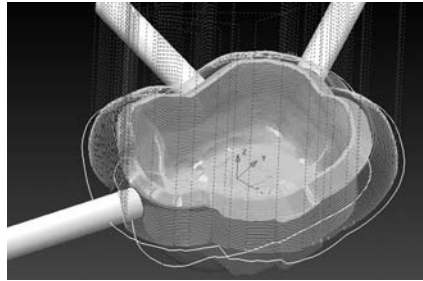
Die auf dem Markt befindlichen Systeme konnten uns keine Lösung bieten. Es gab keine Software, um Innenteleskope, Geschiebe oder Implantatpfosten zu konstruieren. Eigens entwickelte Konstruktionssoftware war an die wesentlichen Systeme auf dem Markt aufgrund geschlossener Schnittstellen nicht anzubinden. Verbesserungen an der Frässtrategie für optimale Oberflächen, Ränder und Passungen waren nicht möglich. Die Kronen und Brücken aus Laserschmelz- und Lasersintertechnik konnten unseren Anspruch in Qualität und Indikation nicht befriedigen. Nur der günstige Preis macht es auch nicht, wenn wieder stärkere Nacharbeit nötig ist oder vieles nicht gefertigt werden kann.

Die Konsequenz daraus war die Entwicklung eines eigenen CAD/CAM-Systems namens Organical CAD/CAM, was aus nachfolgend aufgeführten Komponenten besteht. Alle Komponenten haben eine offene Schnittstelle und können durch andere Komponenten mit offener Schnittstelle ergänzt oder ersetzt werden.

- Für Scan und Konstruktion sind wir eine Partnerschaft mit der Firma 3Shape, Kopenhagen, eingegangen. Bei der Entwicklung von CAD-Software konnten wir unsere Ideen mit einbringen (Abb 01)




- Für die Frässtrategien und die Rohlingsverwaltung entwickelten wir das *Organical Mill* als CAM-Software. (Abb 02)
- Für Kunststoff und Zirkonoxid-Grünlingsmaterial steht die 4-achsige Trockenfräsanlage *Organical 4xT* zur Verfügung.
- CrCoMo bearbeiten wir mit unserer 5-achsigen Fräsmaschine *Organical 5xN* in unserem Fertigungszentrum in Berlin.



Anhand einer 2°-Doppelkronenarbeit mit Friktionsstiften auf 6 Zahnstümpfen sei der Arbeitsablauf der CAD/CAM-Technologie dargestellt:

### Arbeitsschritte

1. Kontrolle der Arbeitsunterlagen und des Auftrages
2. Scan-Modul
  - Scannen von 6 Zahnstümpfen
3. CAD-Modul:
  - Vorbereitung (Scan laden und Zahnstümpfe definieren)
  - Einschubrichtung der 6 Zahnstümpfe festlegen
  - gesamte Einschubrichtung für die Teleskope festlegen
  - Präparationsgrenze festlegen, Stumpfpparameter einstellen, Teleskop „modellieren“, Verdickung anfügen, aufwachsen
4. CAM-Modul:
  - Teil einladen
  - Teleskope 1–6 anstiften
  - Fräsprogramm berechnen
  - Programm an Fräsmaschine schicken
  - Fräsbearbeitung
  - Rohling ausspannen
5. Nacharbeit:
  - Anstiftung entfernen; Teleskope anpassen; Zahnstümpfe lacken; Arbeitszettel ausfüllen (Abb 03)



Vergleiche man anhand einer Zeiterfassung die Fertigung einer Goldteleskoparbeit mit 6 Teleskopen, eine gleiche Arbeit aus CrCoMo-Doppelkronen mit Friktionsstift manuell gefertigt und eine dritte Arbeit, bei der die Innendoppelkronen mittels CAD/CAM-Technologie gefertigt werden, kommt man zu folgendem Ergebnis:

### Zeiterfassung für die Innenteleskope oder Doppelkronen

6 x Goldteleskope  
**3,20 Stunden**

6 x CrCoMo manuell  
**2,40 Stunden**

6 x CrCoMo CAD/CAM  
**1,50 Stunden**

## Zeiterfassung für die Anfertigung einer Teleskop- oder Doppelkronenarbeit auf 6 Zahnstümpfen

6 Goldteleskope  
konventionell

6 CrCoMo-Doppelkronen  
mit Friktionsstift

6 CrCoMo-Doppelkronen  
mit Friktionsstift

Einstückguss, Innenkoni  
mittels Gusstechnik

Einstückguss, Innenkoni  
mittels CAD/CAM

**12 Std. 44 Min.**

**11 Std. 2 Min.**

**10 Std. 12 Min.**

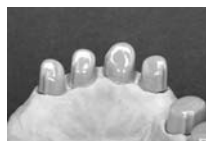Neben den wirtschaftlichen Vorteilen gibt es qualitative Vorteile, die unserer Meinung nach den Einsatz CAD/CAM-gefertigter Konstruktionen rechtfertigen:

1. keine Unterschreitung der Mindeststärke von 0,3 mm
2. gezieltes Konstruieren von Fräsflächen
3. kein Über- oder Untermaß von Konstruktionselementen
4. definiertes Maß für Retensionsmanschette und Zementspalt
5. homogenes Material ohne Porositäten oder Microlunker durch industriell gefertigte Rohlinge.

Als Rohlinge verwenden wir Scheiben mit dem Durchmesser 100 mm und der Stärke zwischen 10–15 mm. Die Legierung heißt Octa-C mit der Zusammensetzung Co = 61,1 %, Cr = 32,0 %, Mo = 5,5 %. Diese Legierung ist nickelfrei.

Auch der Wunsch nach zahnfarbenen Innenteleskopen aus Zirkonoxid kann über diese Technik realisiert werden und hat sogar noch einige Vorteile gegenüber der Teleskop-Galvanotechnik. Das aufwändige und schwierige Verkleben im Mund ist nicht nötig. Eine Friktion ist vorhanden und kann über den Friktionsstift gesteuert werden. (Abb 04)

Die Gesamtstärke des Teleskops ist durch den Wegfall der Teritärstruktur geringer, so dass eine grazile Gestaltung möglich ist und sich keine voluminöse Ästhetik darstellt. (Abb 05)



Die Gestaltung von Geschrieben über CAD/CAM ist in der Entwicklung. Die frästechnische Umsetzung über 4- und 5-achsige Fräsmaschinen ist realisiert. Das CAD-Design-Modul ist noch nicht ganz fertig aber erste Entwicklungsstufen lassen hoffen.

Die CAD/CAM-Technologie ist bei dem Material Zirkonoxid fertigungstechnisch unabdingbar. Aber auch bei CrCoMo bietet uns die CAD/CAM-Technik Vorteile gegenüber der konventionellen Fertigung über Modellieren und Gusstechnik.

Kombiniert man diese mit der Funkenerosion, verschafft man sich im Dentallabor technologische und wirtschaftliche Vorteile gegenüber den Mitbewerbern regional und überregional.

## 06 U. Buhr, ZTM

### „Epochenwende“ Verfahrenstechnik Edelmetallguss in der Implantologie

Zusammenfassung des Beitrages wurde leider nicht abgegeben.

## 07 P. Rieß, ZTM

### Vermeidung von Misserfolgen bei Zahntechnischen Arbeiten und Reparaturen bei Turbinen und Winkelstücken

Täglich tausendfach eingesetzt und doch das Stiefkind der Behandlung in Praxis und Labor. Rotierende Instrumente sind das meist verwendete Instrumentarium in der Dentalbranche. Der Umgang damit ist so alltäglich, dass man leicht vergisst, welchen Stellenwert für Erfolg oder Misserfolg eingenommen wird.

Wenn man von den rotierenden Instrumenten spricht, müssen ebenso deren Antriebe mit angesprochen werden. Durch das Zusammenspiel von Antrieb und Instrument entsteht eine Funktionskette. Der kleinste Fehler in dieser Kette kann den angestrebten Erfolg zum Scheitern bringen.

Zahnärztliche Antriebe und rotierende Instrumente sind Medizinprodukte. In der Medizinprodukte-Betreiberverordnung §2 wird dem Zahnarzt die Verantwortung für den Einsatz von Medizinprodukten übertragen. Insbesondere im Absatz 5 ist vorgegeben, dass sich „der Anwender vor der Anwendung von der Funktionsfähigkeit und dem ordnungsgemäßen Zustand des Medizinproduktes zu überzeugen hat“. Im medizinischen Bereich kann ein Versagen von rotierenden Instrumenten und deren Antrieben zu weit reichenden Folgen führen, insbesondere, da meist die Gesundheit der Patienten mit betroffen ist.

Im zahntechnischen Labor können Schäden an rotierenden Instrumenten und ein Versagen der Antriebe zu erheblichen Verletzungen führen. Dies bedeutet Ausfallzeiten und vermeidbare Kosten. Der Umgang mit Handstück und Schleifkörpern ist derart „normal“ geworden, sodass bei der zahntechnischen Ausbildung eine ausreichende Unterweisung im richtigen Umgang damit eher zur Nebensache geworden ist. Aus Berichten von Zahntechnikerlehrlingen ist bekannt, dass die Einweisung oft nur auf das Hinweisen auf dem Ein- und Ausschalter beschränkt ist. Gelegentlich wird noch die richtige Handhaltung beim Arbeiten mit dem Handstück gezeigt. Aber Ausnahmen bestätigen die Regel.

15 Minuten sind ausreichend, um junge bzw. neue Mitarbeiter im sachgemäßen Umgang mit dem wichtigsten Arbeitsinstrument in Praxis und Labor zu schulen. Durch

regelmäßige Überprüfung und eventueller Nachschulung des Wissens wird der richtige Umgang mit den Arbeitsutensilien zur Routine und unterstützt dadurch fehlerfreies Arbeiten.

### Die Unterweisung teilt sich in drei Segmente auf

1. Die Antriebe der rotierenden Instrumente, wie Turbine, Winkelstück und Handstück, sowie deren Funktion.
2. Die Kontrolle und Pflege von rotierenden Instrumenten.
3. A. Im zahntechnischen **Labor** der bestimmungsgerechte Einsatz unter Berücksichtigung von Drehzahl, Anpressdruck und Art des Instruments.  
B. In der zahnärztlichen **Praxis** ist die vorschriftsgemäße Aufbereitung der Instrumente in der Desinfektion und bei der Sterilisation zu unterrichten. Hierbei sind die Vorschriften der IfSG (Infektionsschutzgesetz), des MPG (Medizinproduktegesetz), der MPBetreibV (Medizinproduktebetreiber-Verordnung) der Empfehlungen des RKI (Robert-Koch-Instituts) und die Einhaltung des praxisindividuellen Hygieneplans zu berücksichtigen. Als Beispiel seien die Polierer genannt, die durch Alkohol in den Desinfektionsbädern zerstört werden.

### Die Kontrolle der zahnmedizinischen und zahntechnischen Antriebe

Die Kontrolle unterscheidet sich nur marginal in Praxis und Labor. Es sind vier Punkte die regelmäßig, d.h. mindestens einmal in der Woche, zu überprüfen sind:

1. Der Halt der rotierenden Instrumente im Antrieb ist durch einen manuellen Zugtest an einem eingespannten Instrument durchzuführen oder, bei Turbinen, mit dem Abzugsprüfgerät des Herstellers.
2. Die Kontrolle der Lager von Antrieben kann durch Wackeln am Instrument überprüft werden. Gibt das Instrument nicht nach, so ist das Lager ohne Defekt.
3. Rundlaufgenauigkeit im Antrieb:  
Hier empfiehlt sich die Kontrolle mit einem Prüfinstrument.
4. A. Im zahnärztlichen Bereich ist es außerdem erforderlich, die vorgeschriebene Wasserspray-Mindestmenge von 50ml/min der zuführenden Kühlflüssigkeit zu prüfen.  
B. Im zahntechnischen Bereich ist zu kontrollieren, ob die Spannzange verschmutzt ist und sie dann gegebenenfalls zu reinigen. Dabei ist darauf zu achten, dass vorhandene Verschmutzungen sowohl an den Backen der Spannzange als auch in der Tiefe der Spannzange zu entfernen sind.

## Kontrolle der rotierenden Instrumente

Meist ist die Sichtkontrolle ausreichend. Bei besonders feinen und grazilen Instrumenten vereinfacht eine Lupe mit 10facher Vergrößerung die Überprüfung.

### 1. Die Kontrolle der Schäfte:

Schadhafte Instrumente können in der Spannzange unnötige Beschädigungen hervorrufen, deren Reparatur meistens mit erheblichen Kosten verbunden ist. Abnutzungen oder Beschädigungen, wie z. B. zirkuläre Ringe an den Schäften, deuten auf eine defekte oder verschmutzte Spannzange hin.

### 2. Vor jedem Einsatz ist die Verzahnung bzw. Diamantierung auf Beschädigungen und Verschmutzungen zu prüfen. Die Reinigung erfolgt mit einem Diamantreinigungstein oder bei Verzahnungen mit einem Bürstchen. Defekte Instrumente sind zu entsorgen.

### 3. Die Rundlaufgenauigkeit von rotierenden Instrumenten hat einen direkten Einfluss auf die zu bearbeiteten Werkstoffe. Es entstehen ungleichmäßige Materialoberflächen, die eine intensive Nacharbeit erfordern.

Bei einem zahnärztlichen Instrument wird das Patientenempfinden durch die Übertragung der Vibrationen eines unrund laufenden Instruments auf den Knochen durch Rattern negativ beeinflusst. Es kann zur Schädigung von gesunder Zahnhartsubstanz kommen, bzw. ist eine weitergehende Nacharbeit erforderlich, um die Oberfläche auf das geforderte Maß zu glätten. In Labor und Praxis schädigen unrunde Instrumente die Antriebe, Spannzangen und Lager. Zusätzlich können die entstehenden Vibrationen auf Dauer zu einer Sehnenscheidenentzündung oder einem Tennisarm beim Anwender führen.

Die Rundlaufgenauigkeit ist schnell und einfach durch einen Rolltest auf einer ebenen Tischoberfläche überprüft.

### 4. Polierer können, besonders bei der Bearbeitung von metallischen Oberflächen zuschmieren. Die Reinigung erfolgt mit dem Abricht- bzw. Reinigungsdiamantinstrument. Dies erhöht die Polierleistung und erlaubt die einsatzgerechte Formgebung.

## Anwendungsempfehlungen für rotierende Instrumente

### 1. Die Instrumente sind bis zum Anschlag in den Antrieb einzuführen. Zu weit herausstehende Instrumente können, selbst unter Einhaltung der richtigen Drehzahl, zu Schaftbrüchen oder zu einem Abknicken der Schäfte unter Last führen.

Im Patientenmund kann das Instrument aus der Turbine herausfallen und somit besteht die Gefahr der Aspiration oder des Verschluckens.

### 2. Der Anpressdruck wirkt sich entscheidend auf die Standzeit der Instrumente aus. Nur mit einem maximalen Andruck von 2 N (entspricht etwa 200g Druck) werden die Instrumente und die bearbeiteten Materialien geschont. Besonders im zahnärztlichen Bereich werden mit einer angepassten Anpresskraft die Überhitzung des Dentin und der Pulpa vermieden.

3. Die Drehzahl ist den jeweiligen Instrumenten und deren Einsatz anzupassen. Ist die Drehzahl zu hoch gewählt, kann dies zu Schaftbrüchen oder einem Verbiegen des Instruments führen, die den Anwender oder Patienten verletzen. Ist die Drehzahl zu niedrig gewählt, wird das gewünschte Ergebnis nur bedingt oder überhaupt nicht erreicht.

Durch die Einhaltung der Empfehlungen sowie die konsequente Überprüfung aller notwendigen Kriterien kann die Lebensdauer der rotierenden Instrumente und ihrer Antriebe entscheidend erhöht werden. Es ist uns allen bekannt, dass Reparaturen an Antrieben von rotierenden Instrumenten enorme Kosten verursachen können.

Perfekt unterwiesene Mitarbeiterinnen und Mitarbeiter vermeiden Fehler, sichern dadurch optimale Arbeitsabläufe und erhöhen somit die Wirtschaftlichkeit jedes Unternehmens.

## 08 U. Plaster, ZTM

### Mimik und Zähne

#### Einleitung

Der Patient kommt vor einer Sanierung ins Labor. Er hat seine eigenen Vorstellungen über seine neuen Zähne. Leider entspricht dies meist nicht den objektiven Möglichkeiten. Die Medien und auch das eigene Umfeld vermitteln auch auf einer unterbewussten Ebene ja das Idealbild von schönen Zähnen. Der Patient muss sensibilisiert werden über seine individuelle Ausgangssituation. Oft ist ihm gar nicht klar, dass Falten, Verspannungen, Doppelkinn, schiefe Kopfhaltung, usw. Auswirkungen von falscher Bisslage o. Ä. sind. Auf der Basis dieser Erkenntnisse lässt sich dann erst ein kompetentes Gespräch mit einem aufgeklärtem Patienten aufbauen.

#### Inhaltsangabe

- Der Patient im Labor: Kommunikation und Wünsche des Patienten, Versorgungsmöglichkeiten (Material, visuelle Darstellung der Veränderung im mimischen Bereich durch die Versorgung in Form von Fallbeispielen)
- Zusammenstellen der Unterlagen (Fotos, Zahnfarbe, Zahnform, Zahnstellung, artikulierte Modelle, Funktionsanalyse, Bisslage)
- Kurzdemo über Veränderungen, die das Gesicht und die mimische Muskulatur betreffen. Zusammenhänge Gesichtsausdruck und skelettare Veränderung

- Einteilung der Bisslagen, dadurch bedingte Veränderungen des Skeletts und der Mimik
- Erläuterung und Darstellung o. g. Bisslagen anhand von Patientenfällen

### Zielvorstellung

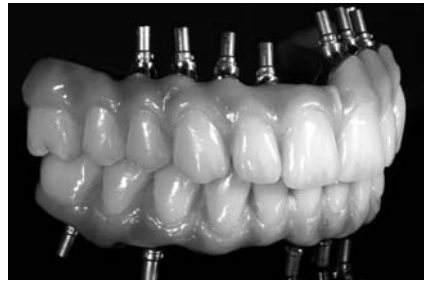Neben einer zielgerichteten Kommunikation ist es wichtig, das Auge zu schulen. Der Patient soll nicht auf die Zähne reduziert werden, sondern die gesamte Situation muss berücksichtigt werden. Dazu gehören neben der Zahnfarbe oder der jetzigen Situation (schwarze Kronenränder oder ähnliche ästhetische Defizite) Linienfindung, Mittellinie, Überlastungsgrad der Zähne, auch die Kopfhaltung und die Muskulatur als Hinweis auf funktionelle Defizite.

## 09 A. Kunz, ZTM

### Wege zur individuellen Gingivagestaltung

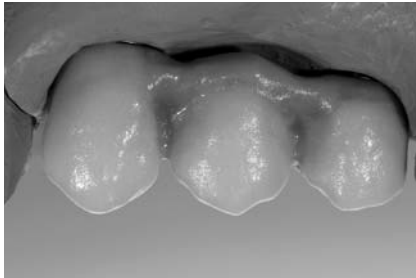
Moderne Konzepte in der Implantologie diskutieren immer mehr, ob und wann chirurgische Augmentationen nötig sind. Vor allem die Vorhersagbarkeit eines ästhetischen Ergebnisses und die Rekonstruktion großer vertikaler Gewebsverluste in der Implantologie stellen uns immer wieder vor große Herausforderungen. Eine Lösung besteht darin fehlendes Gewebe mit künstlichem Zahnfleisch aus Kunststoff oder Keramik zu rekonstruieren. Da dieser Weg der Rekonstruktion in der Zahntechnik eine neue Lösungsmöglichkeit darstellt, ist es wichtig den Bereich der Zahnfleischanteile uns näher anzuschauen. Es stellt sich die Frage „wie und wann“ wir zu einer solchen prothetischen Lösung greifen können. Welche Limits und welche Grundsätze müssen von uns hierbei beachtet werden.

Wie bei der Rekonstruktion von Zähnen müssen wir auch hier, die natürliche



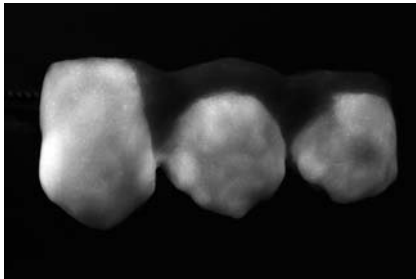
Ästhetik von Zahnfleisch erforschen. Schnell zeigen sich die Unterschiede in Farbe, Form und Oberflächendesign. Grob gesagt können wir, was diese Parameter angeht zwischen angewachsener und fester Gingiva unterscheiden. Im Fluoreszenzverhalten gibt es kaum Unterschiede.

Nach dem Studium von natürlich gewachsener Gingiva ist die Umsetzung in die prothetische Rekonstruktion gefragt. Jahrelang wurde das Thema von seitens der Industrie vor allem im keramischen Bereich „stiefmütterlich“ behandelt. Es gab zwar etliche Produkte zur künstlichen Gingivagestaltung, doch waren diese Produkte am Patienten kaum zu gebrauchen. ZTM Andreas Kunz möchte Ihnen in seinem Vortrag den sinnvollen Gebrauch und den aktuellen Stand von zahntechnischen Materialien zur ästhetischen Rekonstruktion mit künstlicher Gingiva vorstellen. Im Fokus steht eine polychrome und effiziente Verarbeitung verschiedener Materialien, die den ästhetischen Vorgaben der Natur entsprechen sollen.



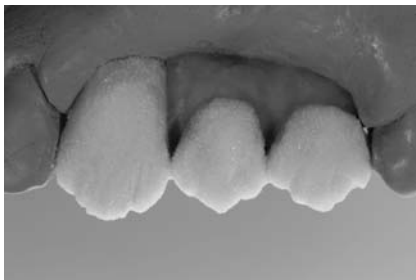#### **„Gingiva Opaker“**

Dieser wird nach dem Washbrand zusammen mit dem Zahnfarbenen Opaker aufgetragen und gebrannt.



#### **„Frame Modifier ZR“**

Speziell für Zirkoniumdioxidgerüste wurde ein nicht fluoreszierender rosafarbener Frame-Modifier entwickelt, dieser wird als Wash- und Opakerschicht verarbeitet.

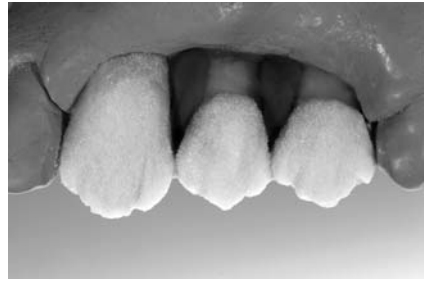

#### **„Basismasse dunkel“**

Das Auftragen der Gingivamassen beginnt nach dem Auftragen der „zahnfarbenen“ Massen. Die Basismasse GM-24, wird als unterste, erste Schicht aufgetragen.

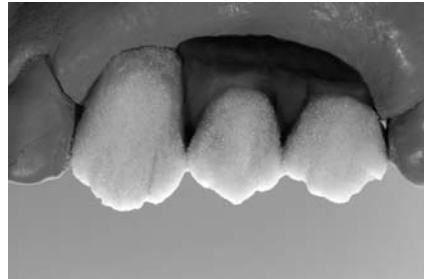
### „Intensiv Rot“

Mit dieser Masse werden die Bereiche zwischen den Zahn-Wurzeln intensiviert. Der Einsatzbereich ist eher punktuell.



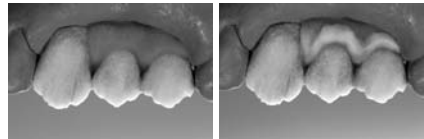
### „Intensiv Violett“

Für ausgedehnte Restaurationen in der Umschlagfalte eignet sich die GM 34. Sie kann auch bei dunklen Hauttypen verwendet werden.



### „Basismasse hell“

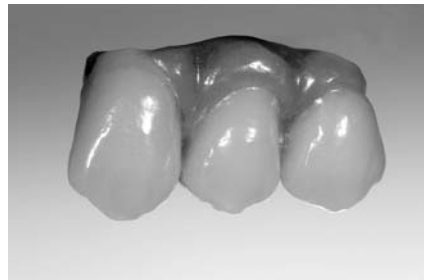
Die gesamte Gingivaschichtung wird mit GM-23 überschichtet. Sie ist eine Basismasse und steuert maßgeblich die Farbgebung.



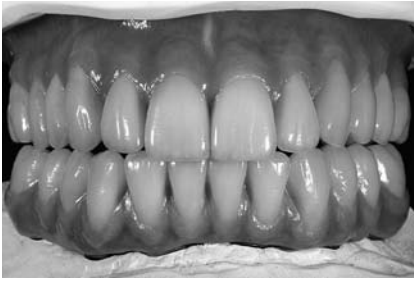### „Intensiv creme“

Abschließend werden auf der Oberfläche helle Bereiche der attached Gingiva rekonstruiert. GM-35 kann auch mit dem Korrekturbrand separat aufgetragen werden.

Die einzelnen Schritte können auf verschiedene Brände aufgeteilt werden. Brandführung analog zur Verblendtechnik.



Material: GC Gum Shades ZR & MC



Neben den künstlichen Materialien zur keramischen Rekonstruktion der Gingivaanteile steht auch ein neues Gerüstherstellungsverfahren, die „Monocoque Bauweise“ im Mittelpunkt von festsitzenden Suprakonstruktionen. Das „hohl“ gefertigte Metallgerüst unterstützt Gingivaanteile und überbrückt große vertikale Distanzen in der Implantologie. Die jüngste Diskussion ob auch bei komplexen Versorgungen der Werkstoff Zirkoniumdioxid eingesetzt werden kann, rückt mehr und mehr in den Vordergrund. Doch fehlen uns auch hier Langzeiterfahrungen.

## 10 B. Egger, ZTM

### USA vs Domestic – Keramische Standards und Reproduktionstechniken

#### Einleitung

Mit großem Erfolg haben sich presskeramische Systeme insbesondere in den USA einen festen Marktanteil erworben. Die Gründe der hohen Akzeptanz sind für eine nähere Betrachtung sehr interessant, da sie eine künftige Richtung der Materialentwicklung und Herstellungstrend auch im heimischen Markt aufzeigen.

#### Rückblick

Die Idee, Keramik zu pressen ist schon relativ alt. Die traditionelle Methode keramische Verblendungen herzustellen, erfordert viel Erfahrung. Die Schrumpfung der Massen, die Brandführung, ausreichendes Vakuum des Brennofens, sowie die Notwendigkeit das Build-up der Rekonstruktion etwa 15% größer als das angestrebte Ziel zu gestalten, setzen viel Vorstellungsvermögen voraus. Die Technik zunächst die Form zu modellieren, um in einem zweiten Herstellungsschritt die Dimension der Farbe hinzuzufügen, entsprach dagegen einem überschaubaren Prozedere ähnlich der gewohnten Gusstechnik. Die Presstechnik nach Dröge entspricht in etwa dem Vorgehen beim Pressen von Prothesen oder ebenfalls dem Herstellungsprozess bei konfektionierten Zähnen. Dabei wird in eine Hohlform ein Material gebracht, vorgepresst, und anschließend gegebenenfalls zurück geschnitten, und mit weiteren Farben wieder ergänzt.

## Vollkeramik

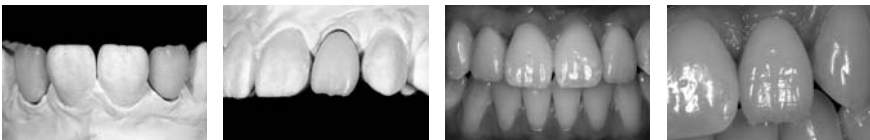
Das Streben nach einem vollkeramischem Material als Ersatz führte schließlich zur Entwicklung einer gussfähigen Glaskeramik (DICOR, Dentsply) die eine Einzelkronenversorgung sowie Facings, Inlays und Onlays als Indikationsbreite aufwies.

Als problematisch erwiesen sich die damals noch nicht ausgereiften adhäsiven Befestigungsmaterialien und die nicht ausreichende Abrasionsbeständigkeit der Malfarben. Dies führte im Ergebnis zu ungenügenden ästhetischen Resultaten nach längerer Tragedauer, und zu einem Verlust der Versorgung in beinahe 50% der Fälle, in denen konventionell zementiert wurde.

Bei der Einführung eines weiteren vollkeramischem Systems (Empress, Ivoclar AG) ging man daher von Anfang an unter dem Eindruck der hohen Verlustrate des Mitbewerbers konsequent von einer adhäsiven Befestigung aus. Dies bedeutete zwar am Anfang viel Überzeugungsarbeit, aber der Erfolg gab dieser Festlegung Recht. Die Indikationsbreite war zwar ebenfalls wie bei DICOR limitiert, da aber der Rohling bereits in Dentinfarbe vorlag, war ein ästhetisches Resultat viel leichter zu erzielen. Der Erfolg dieser Technologie erfuhr nach Ablauf der Patentrechte durch viele Imitate und Verbesserungen auf Seiten der farblichen Variationen der Presspellets weiteren Zuwachs. Auf vielen Märkten der Welt hat sich daher diese vollkeramische Technologie etabliert, und ist weiter mit Wachstumspotential versehen.

## Das Überpressen

Die eingeschränkte Indikation des reinen vollkeramischem Werkstoffs und die notwendige adhäsive Befestigung waren jedoch auch limitierende Faktoren, da beispielsweise



1 Dentin gepresst

2 Schmelzbrand

3 Einprobe

4 Nahaufnahme  
abgeheilt 22

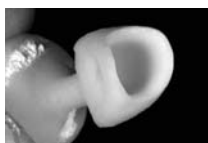
keine Brücken hergestellt werden konnten. Insbesondere im Seitenzahnbereich stellt die adhäsive Zementierung eine große Herausforderung an den Behandler dar, ebenso ist der nicht unerhebliche Substanzabtrag (Schulterpräparation oder ausgeprägte Hohlkehle) mit Risiken behaftet.

Andere vollkeramische Systeme setzten daher auf keramische Materialien wie Aluminiumoxid oder Zirkonoxid. Den Vorteilen der konventionellen Zementierung und eines geringeren Substanzabtrages steht dabei die größere Opazität als Nachteil gegenüber. Diese Materialien können daher nur als Gerüstwerkstoff verwendet werden, und müssen etwa mit klassischer Feldspat-Keramik, die in ihrem Wärmeausdehnungskoeffizienten (WAK) angepasst wurde, verblendet werden. Damit war bislang die vollkeramische Technologie in zwei Lager unterschieden:

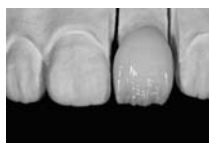- pressbare Keramiken
- Schichtkeramiken

Die Entwicklung neuer Keramiken einerseits, sowie andererseits neuer Legierungen mit einem angepassten WAK ermöglichte dann das Überpressen eines Metallgerüsts oder keramischer Gerüste mit Presskeramik, und vereinte somit die Vorteile einer rationalen und ästhetischen Keramik mit der Brückenindikation und klassischen Zementierungstechnik von konventionellen Kronen.

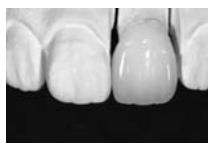Da der Weltmarkt statistisch gesehen auch heute noch zu über 80% die klassische Herstellung von so genannten PFM-Kronen (Porcelain fused to metal) betreibt, war allerdings auch diese Technologie bislang auf einen relativ schmalen Anwenderbereich (sie erfordert hochgoldhaltige Legierungen) beschränkt. Somit lag es nahe, neue Variationen presskeramischer Systeme zu entwickeln.



5 Pressrohling zervikal



6 Pressung ZR bemalen



7 Frontal Close-up

## Die technische Herstellung

Die Herausforderung bei der Entwicklung geeigneter pressbarer Keramikmaterialien ist die Erzielung des passenden WAK-Wertes.

Die Presstechnik vereint wie bereits dargestellt die Vorzüge der Gusstechnik mit der Ästhetik der keramischen Materialien. Daher ist es nur konsequent, durch eine entsprechende Anpassung der Materialien die Presstechnologie auch für reguläre Legierungen und andere vollkeramische Systeme verfügbar zu machen.

Die Abbildungen 1–4 zeigen eine implantatgestützte, presskeramische Versorgung von 12 und 22 mit VINTAGE Press, SHOFU; die Abbildungen 5–7 eine überpresste Zirkonoxidkrone, SHOFU Prototyp. Die Resultate waren sowohl aus funktioneller als auch aus ästhetischer Sicht sehr zufrieden stellend.

## Fazit

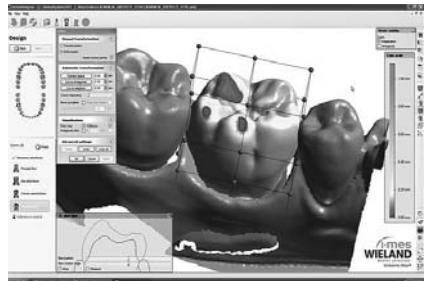
Die Presstechnologie stellt einen wichtigen Faktor in der Angebotspalette zahntechnischer Leistungen dar, der noch immer Entwicklungspotential in sich birgt. Die Einschätzung vieler Labors in Europa, das Überpressen von Legierungen oder vollkeramischen Werkstoffen sei ineffizient und ästhetisch mit einer traditionellen Schichttechnik nicht vergleichbar ist unbegründet. Aufgrund der Einfachheit des Herstellungsprozesses, der geringen Investitionskosten und der überzeugenden ästhetischen und funktionellen Resultate wird sich diese Technologie auch im heimischen Markt einen größeren Marktanteil erwerben.

## Computer gefräste Überpresstechnik auf Zirkoniumdioxidgerüsten

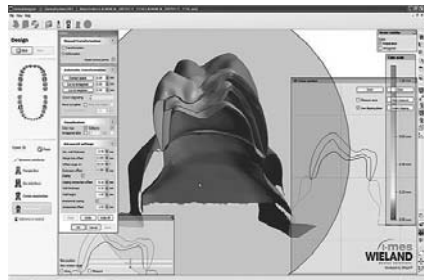
In meinem Referat möchte ich die neue Pressover Generation unter dem Namen CAO (Computer Aided Overpress) vorstellen.

Warum ist es die neue Generation? Weil jetzt auf dem PC die vollanatomische Krone anhand einer vorhandenen Bibliothek designt und im gleichen Arbeitsschritt das anatomisch reduzierte Käppchen erstellt werden kann. Somit wird keine Wachsmodellation mehr benötigt.

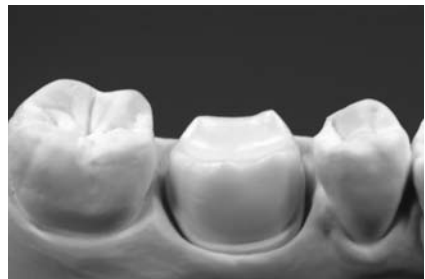Die vollanatomische Krone wird um den Mindestbetrag der Presskeramik von 0,6 mm bis 1,2 mm reduziert, ohne die Mindestdicke von 0,6 mm der Unterstruktur zu unterschreiten.

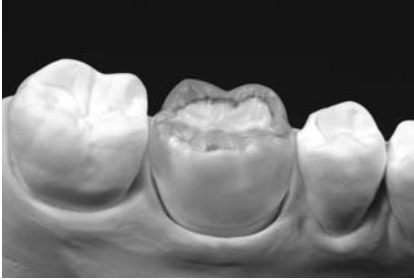

Dies hat zum Vorteil, dass die Presskeramik überall durch das Zirkongerüst ideal unterstützt wird.

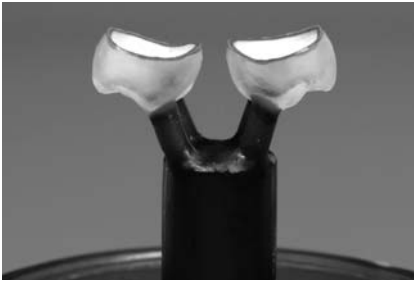

Die Software erstellt zwei Dateien; das anatomisch reduzierte Käppchen und die Vollkrone. Somit kann das Käppchen in Zirkoniumdioxid und die Vollkrone in einem rückstandslos verbrennbarem PMMA gefräst werden.

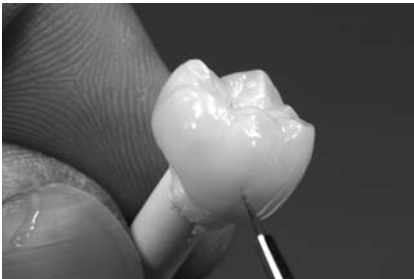




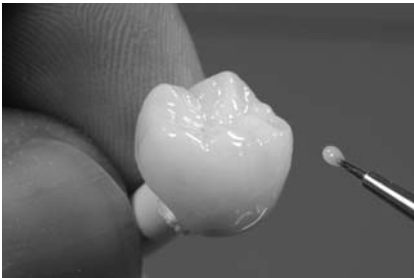
Die durch einen Scan- und einen Konstruktionsvorgang gefertigten Objekte werden nach dem Fräsen und Sintern zusammen gewachst und für das Einbetten und Überpressen angestiftet.



Nach dem Pressen werden die Kronen ausgebettet und abgetrennt. Anschließend wird die Krone mit den neuen Bodystains bemalt. Je nach Wunsch kann die Krone ebenso mit Schneide und Transpamassen individualisiert werden.



Zur Fertigstellung der Krone wird diese nach dem Malbrand dick mit Glasurmasse benetzt und gebrannt.



Mit CAO wurde durch die Firma WIELAND die Überpresstechnik digitalisiert – daraus ergibt sich ein Trend zum Überpressen in der Zahntechnik.

Ceramic Works and Photography by Sebastian Cornelissen.

## 12 R. Barsties, ZTM

### **Sichere funktionelle und ästhetische Analyse in der Implantologie. Temporäre Restaurationen aus Acetal.**

Die Rekonstruktion geschädigter Zahnschubstanz mittels Suprakonstruktion über Implantaten, in Kombination mit eigenen Zähnen ist heute aus ästhetischen sowie funktionellen Gesichtspunkten häufig indiziert. Sowohl aus therapeutischen als auch aus protektiven Gründen ist die zwischenzeitliche Restauration bis zur definitiven Eingliederung der Implantatarbeit eine besondere Herausforderung.

In vielen Fällen ist die Behandlungszeit für den Patienten eine Leidenszeit. Häufig fällt ein chair-side gefertigtes Provisorium dem Patienten einfach aus dem Mund. Spätestens bei mehrfachen Anproben zerbricht es zumeist irreparabel und muss ersetzt werden. Der Patient verbindet das Provisorium im Nachhinein mit Schmerzen und Beeinträchtigungen sowie zusätzlichen, ungeplanten Besuchen beim Zahnarzt. Oft leidet auch das Vertrauen zwischen Arzt und Patient darunter. Dies ist für den Zahnarzt geschäftsschädigend und auch er erlebt einen solchen Behandlungsverlauf als anstrengend und unbefriedigend.

Bei seiner Suche nach einer Lösung für dieses Problem stieß ZTM Ralf Barsties aus Berlin auf einen Werkstoff namens „Acetal“, der dem Normalbürger allenfalls aus der Autoindustrie bekannt ist: alle stark beanspruchten Kunststoffteile im Motor sind aus Acetal gefertigt. Dasselbe Material erfüllt alle Anforderungen an eine optimale temporäre therapeutische Restauration speziell und insbesondere bei komplexen Implantatversorgungen:

- Biologische Integrität (Gingivale Reizfreiheit)
- Funktionelle Stabilität (Okklusion)
- Ästhetische Brillanz, einfache und schnelle Herstellung
- Temporäre, mehrmals wieder eingliederbare Festigkeit
- Unterstützung der Osseointegration durch Konditionierung des Knochens
- Ausformung des periimplantären Gewebes

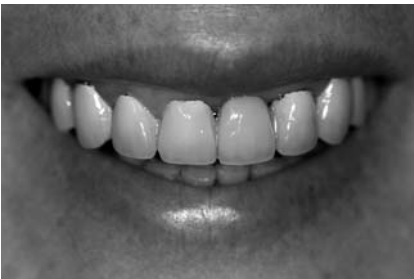

Abb. 1

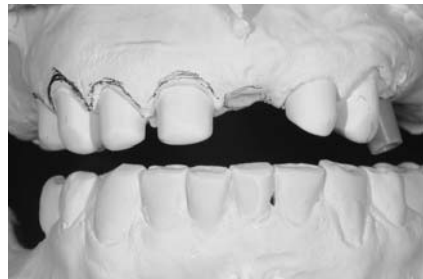

Abb. 2

Aus Acetal hergestellte, temporäre therapeutische Restaurationen können die genannten Anforderungen erfüllen.

### **Provisorien aus Acetal**

Im Dentallabor Barsties & Barsties wird das Material seit fünf Jahren erfolgreich für die Herstellung von Übergangrestaurationen verwendet. Acetal ist ein thermoplastisches Technopolymer, das keine Monomere enthält. Dies ist nach Angaben des Herstellers ([www.pressing-dental.com](http://www.pressing-dental.com)) äußerst bedeutsam für die Erholung des Zahnfleisches während des Therapieverlaufs und wird auch von den Zahnarztpraxen bestätigt. Das Material ist atoxisch, antiallergisch und absolut biokompatibel, so dass es seit etwa zwanzig Jahren in der Zahnmedizin beispielsweise als postoperative Abstandshalter, Splints, Retainer sowie Teilprothesen für Allergiker und als LZP etc. zum Einsatz kommt.

### **Ästhetik, Funktion, Indikation**

Durch die langjährige Forschungsarbeit von Herrn ZTM Ralf Barsties über Acetal, seit 2 Jahren in sehr erfolgreicher Zusammenarbeit und Unterstützung der Firma Team Ziereis, konnten erweiterte Indikationen für Acetal gefunden werden.

War es bis dahin nur möglich, monochrome Restaurationen mit einer zweifelhaften Ästhetik und Funktion herzustellen, ist es jetzt möglich sämtliche Arten von festsitzendem und herausnehmbarem Zahnersatz aus Acetal zu fertigen.

Durch das von Herrn Ralf Barsties entdeckte Verbundverfahren ist es jetzt möglich, Acetal mit allen anderen Acrylaten und Kompositen zu verbinden und zu verblenden. (Informationen über den Autor oder [www.teamziereis.de](http://www.teamziereis.de))

Die ästhetischen Eigenschaften von Acetal sind ausgezeichnet. Acetal ist transluzent und besitzt ein wunderschönes Chroma, das an vollkeramische Werkstoffe erinnert. Acetal hat eine leichte Fluoreszenz, die dem Material eine überragende Lichtdynamik verleiht. Die chromatische Dichte der Farbe ergibt den opak-transluzenten Effekt, den die Ästheten unter den Zahnschaffenden so lieben. Als Grundlage für die Lasurtechnik, ähnlich dem Verfahren der Kolorierung von Presskeramikrohlingen, ist Acetal perfekt. Die Ergebnisse von Restaurationen, die mit Kompositen verblendet bzw. mit Acrylaten überpresst wurden, sind überragend (Verfahren nach Michel Magne oder Jürgen Dieterich).

Acetal-Provisorien sind äußerst langlebig, da absolut bruchstabil und dabei natürlich metallfrei.

### **Falldarstellung**

Die Vorteile eines Langzeitprovisoriums aus Acetal sollen im Folgenden an einem Patientenfall aus dem Jahre 2006 aufgezeigt werden:

Bei der Fertigstellung eines ästhetisch anspruchsvollen Zahnersatzes werden die Grundlagen schon bei der Planung gelegt. Diese stellt höchste Anforderungen sowohl an den Behandler als auch an den Zahntechniker. Bei der Versorgung eines Lücken-

gebisses ist zum Erhalt oder zur Wiederherstellung der rotweißen Ästhetik das Emergenzprofil der Zwischenglieder von entscheidender Bedeutung.

Die 66-jährige Patientin wünschte sich aufgrund der hohen Lachlinie (gummie smile) und der abgeplatzten Ränder ihrer Teleskopbrücke neuen Zahnersatz. (Abb. 1). Der Zahn 24 macht ihr bereits Beschwerden. Auch die Zähne 22 und 23 sind wurzelbehandelt und schon mehrfach resiziert. Keinesfalls will die Patientin eine Übergangs-Prothese mit Gaumenanteil tragen. So wurde eine mehrstufige Verfahrensweise gewählt.

### Vorbereitungsphase

Der Zahn 24 wird aufgrund der Beschwerden extrahiert. Nach 3-monatiger Heilungsphase wird dort ein Camlog-Implantat inseriert. Nach 4-monatiger Ausheilung kann das Implantat belastet und trainiert werden. So ist ein neuer Endpfeiler mittels eines Peek-Aufbaus geschaffen. Zu einem späteren Zeitpunkt erfolgt die Implantation in Regio 11 und 21.

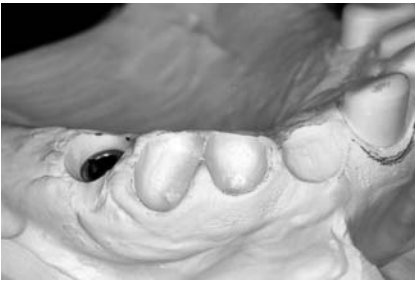


Abb. 3

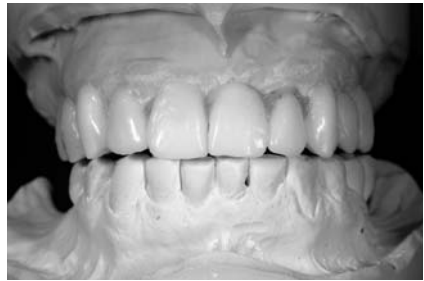

Abb. 4

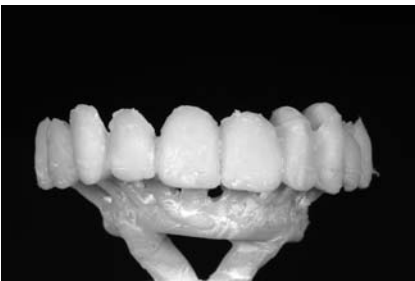


Abb. 5

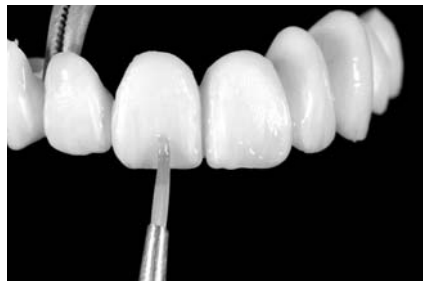

Abb. 6

## Planungsphase

Ein Langzeitprovisorium aus Acetal ist eine Art Schablone der späteren Restauration und erlaubt ein schrittweises Herantasten an das Ziel der Behandlung: eine keramisch verblendete Suprakonstruktion. Die Patientin sieht das Behandlungsziel von Anfang an – eine starke Motivation angesichts einer Therapie, die ein ganzes Jahr dauern wird. Anhand des Provisoriums können die Patientenwünsche überprüft werden und man einigt sich darüber, wie die definitive Lösung aussehen soll. Während der Behandlungszeit ist die Patientin mit einem Provisorium versorgt, das sie optisch zufrieden stellt. Zudem erleichtert das Provisorium dem Behandlungs-Team durch seine Unzerbrechlichkeit jede Form eines operativen Eingriffs und bietet der Gingiva postoperativ optimale Heilungschancen.

Die gemeinsame Planung und Kommunikation mit dem Behandler ist die Grundlage des Erfolges. Anhand von aktuellen Patientenfotos und der Modellsituation wird die rot-weiße Ästhetik ermittelt. Diese Planung umfasste sowohl die Veränderung der gingiva-

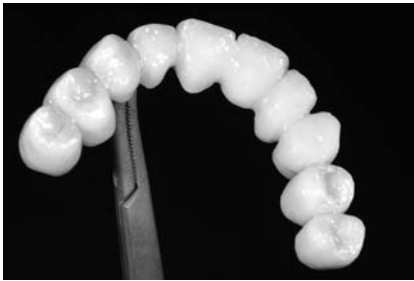

Abb. 7

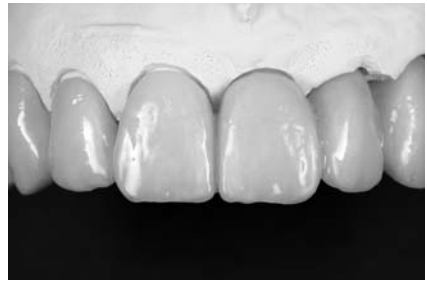

Abb. 8

len Ränder im ersten Quadranten (Abb. 2), als auch die Schaffung eines ovate pontics am Zahn 21. Vorrangig geht es um den Erhalt der Papillen von 22 und 23 nach Extraktion und der interdentalen Papillen um 21. Es wird entsprechend auf dem Modell diagnostisch radiert. (Abb. 3)

## Umsetzungsphase

### Umsetzung Labor:

- Die neue Ästhetik wird mit einem Wax-up erarbeitet (Abb. 4)
- Die Umsetzung in Acetal, hier der Rohling (Abb. 5)
- Ausarbeiten und Konditionieren des Gerüsts sowie Charakterisieren mit Komposit in Lasurtechnik (Abb. 6)
- Die fertige temporäre Restauration (Abb. 7 und 8)

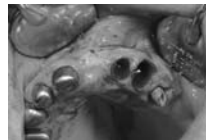


Abb. 9

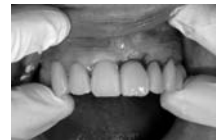

Abb. 10

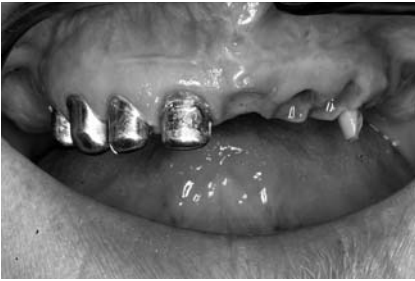

Abb. 11

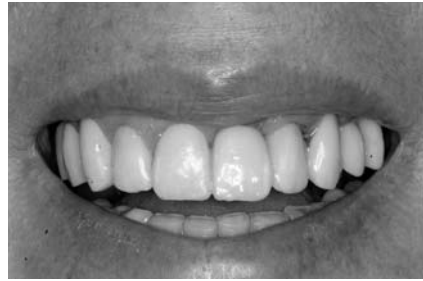

Abb. 12

### **Umsetzung Praxis:**

Es erfolgt die Extraktion der Zähne 22 und 23 (Abb.9). Entsprechend der Planung des ovate pontic wird eine Stanzung Durchmesser 4 mm, Tiefe 2 mm durchgeführt. Mit Hilfe von zwei vertikalen Schlitzungen ist es nun möglich, die Gingiva durch das ovate pontic zu verdrängen. Zu beachten ist, dass mit dem ovate pontic Druck auf die Gingiva ausgeübt wird (Abb. 10). Schon am nächsten Tag zeigt sich, wie gut die Heilung verläuft (Abb. 11).

Die rotweiße Linie ist schön geschwungen, das „gummie smile“ ist verschwunden. Die Restauration erweckt den Anschein von natürlich gewachsenen Zähnen (Abb. 12).

Mit der Eingliederung dieser temporär therapiebegleitenden Restauration kann die Patientin bis zur erneuten Implantation 23 die Zeit perfekt überbrücken. Gleichzeitig kann sie das Aussehen und die Funktion testen.

### **Danksagung**

Herzlichen Dank an Zahnärztin Franka Schmidt, Berlin, die diesen Fall von Behandlerseite betreute. Ebenso bedanke ich mich bei der Firma Team Zierys für die freundliche und kompetente Unterstützung..

## **13 G. Stachulla, ZTM**

### **CT-Diagnostik – das Labor als zentrales Planungszentrum**

Voraussetzung für einen chirurgischen und prothetischen Implantationserfolg ist die exakte, sorgfältige und individuelle Implantatplanung. Der Implantologe muss sich der Herausforderung stellen, ein Implantat mit festem Halt, hoher Stabilität, größtmöglicher Funktionalität und ästhetischer Harmonie mit Kiefer und Zahnreihe ohne Verletzung benachbarter Zähne oder anatomischer Strukturen zu setzen.

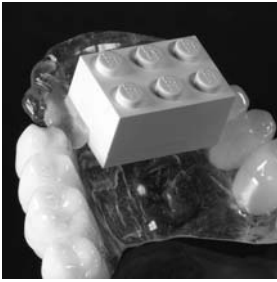


Abb. 1

Die Computertomographie hat sich als Methode zur exakten räumlichen Analyse von Gewebebeschaffenheit und Gewebedimension durchgesetzt. Diese Methode wird zunehmend in der Diagnostik, präoperativen Planung und postoperativen Beurteilung in Chirurgie und Implantologie eingesetzt und hält ihren Einzug in das moderne implantat prothetische Behandlungsteam. Abb. 2

Mit speziellen prothetisch orientierten Radiologieschablonen Abb. 1 kann nun auf Basis der CT-Daten die im Wax-up geplante prothetische Achse mit dem vorhande-

nen Knochenangebot in Deckung gebracht werden. Dies geschieht mit einer speziellen Software (CeHa imPLANTpowered by med 3D) Abb. 10, die in der Lage ist, aus den CT-Daten ein dreidimensionales Bild zu errechnen Abb. 5+6. Entsprechend der prothetischen Anforderungen und der chirurgischen Möglichkeiten werden nun die Implantate virtuell geplant Abb. 3+4. Die Übertragung der virtuellen geplanten Implantatpositionen in die reale Welt und in die spätere Bohrschablone wird durch einen med3D Positionierer sichergestellt Abb. 7+8. Bei der Herstellung der Bohrschablonen fungiert das Labor als Leistungserbringer und nicht eine externe Fertigungsstelle.

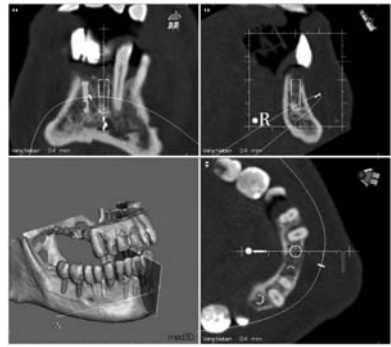


Abb. 2

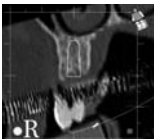


Abb. 3



Abb. 4

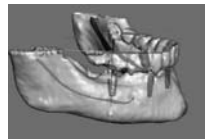

Abb. 5

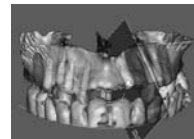


Abb. 6

Mittels der Labor- und Kliniksoftware kann sich das Dentallabor oder das Planungscenter ein Kundenbindungsinstrument schaffen. Gewährleistet wird dies zum einen durch das Anbieten einer hochwertigen Dienstleistung und zum anderen durch einen in der Software ent-



Abb. 7

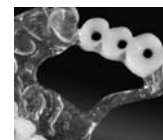


Abb. 8

haltenen Algorithmus, der die Kommunikation nur zwischen zwei miteinander freigeschalteten Softwareversionen erlaubt. Daten anderer Labore und Zahnärzte können nicht eingelesen werden.

## **Präfabrizierte Konuskronen: der effektivste Weg für Zahntechniker und Zahnarzt zur herausnehmbaren Prothese auf Implantaten**

### **1. Innovatives Behandlungsregime zur Herstellung von implantatverankerten Konusprothesen**

Doppelkronengestützte Suprastrukturen verbessern den Tragekomfort, falls die Gerüststruktur eine ultrapräzise Passung aufweist und dadurch keine Prothesenmobilität mehr zulässt. Zudem zählen die vereinfachte Hygiene und die einfache Integration von Pfeilerzähnen als klinisch relevante Vorteile in der Geroprothetik. Die Herstellung von doppelkronengestützten Suprastrukturen ist jedoch sehr schwierig, zeitaufwendig und teuer.

Ein innovatives Behandlungsregime basiert auf der Idee, dass nur eine intraoral durchgeführte Verklebung der Matrizen mit dem Prothesengerüst eine optimale Gerüstpräzision über große Distanzen ermöglicht (Abb. 5e). Die Nutzung des gefügten Tertiärgerüsts als Schablone für die Kieferrelationsbestimmung und als Basis für die Abformung von prothesenbedeckten Schleimhautarealen reduziert die Korrekturen der Okklusion und der Prothesenbasis nach der Fertigstellung auf ein Minimum. Das Herstellungsverfahren vereinfacht und beschleunigt den zahntechnischen und klinischen Aufwand erheblich.

### **2. Biomechanik von ultrapräzis passenden Konusprothesen auf Implantaten**

Den entscheidenden Vorteil erlebt der Patient: die ultrapräzise Gerüstpassung erlaubt keine registrierbare Prothesenkinematik – die Prothese wird als festsitzende Brücke oder als eigene Bezahnung empfunden. Zudem simulieren absolut passiv sitzende Doppelkronen-Gerüste eine primäre Verblockung der Implantate. Solche Gerüste wirken wie zementierte Brückenkonstruktionen, weil sie keinerlei Freiheitsgrade einer Bewegung zulassen – außer in der Einschubrichtung. Diese Biomechanik ermöglicht auch eine implantatretinierte Konusprothese im Oberkiefer – auf mindestens vier Pfeilern. Auch im Unterkiefer sollten vier Pfeiler zur Verfügung stehen, um einer mechanischen Überbelastung vorzubeugen. Bei zwei Implantaten ist eine Konusprothese nur indiziert, wenn im Oberkiefer eine Totalprothese getragen wird. Dadurch besteht eine Kaukraftbegrenzung, die vor einer Überbelastung der zwei Implantate schützt. Die Schalt- und Friensättel der Konusprothesen benötigen keine ausgeprägte Extension, da sowohl vertikale als auch horizontale Kräfte während des Kauens ausschließlich auf die Implantate, jedoch nicht auf die Schleimhaut unter den Prothesensätteln übertragen werden.

### **3. Verwendung von präfabrizierten konischen Patrizen und Matrizen**

Eine weitere entscheidende Vereinfachung dieses Herstellungsverfahrens für implantatgestützte Konusprothesen gelingt mit der Verwendung von präfabrizierten Patrizen und Matrizen.

Die präfabrizierten Abutments haben die Form von konusförmigen Patrizen (Abb. 1a). Die Abutments sind zur Implantatachse abgewinkelt. Bestehende Divergenzen der Implantatachsen können nun einfach durch ein uneingeschränktes Drehen der abgewinkelten Abutments auf dem Implantat ausgeglichen werden (Abb. 1b – 1e).

Dies setzt eine Implantat-Abutment-Verbindung voraus, die in jeder beliebigen Rotationsposition fixierbar ist und zugleich eine Rotationsicherung in dieser fixierten Position aufweist. Dadurch scheiden alle Implantatsysteme mit einer index-gesicherten Implantat-Abutment-Verbindung (z.B. Hexagon, Oktagon, etc.) für dieses Verfahren aus. Nur eine Konusverbindung zwischen Implantat und Abutment ohne Index weist beide obigen Eigenschaften auf: Frei wählbare Rotationsposition und zugleich Rotationsicherung der Abutments. Derzeit nutzt nur ein Implantat-System dieses extrem vereinfachte Herstellungsverfahren von Konusprothesen aus, weil dessen indexfreie Implantat-Abutment-Verbindung über einen Präzisionskonus die gestellten Anforderungen exakt erfüllt.

**Abb. 1:**

Die gemeinsame Einschubrichtung der konischen Patrizen wird durch ein uneingeschränktes Drehen eines abgewinkelten Abutments erzielt, das zum Implantat eine Index freie Verbindung aufweist. Die erforderliche, sichere Rotationsblockierung eines in Einschubrichtung ausgerichteten Abutments wird durch die hohe Haftreibung erzielt, die beim Festschrauben des Abutments zwischen den Fügeflächen der internen Implantat-Abutment Konusverbindung entsteht.



Abb. 1a



Abb. 1b



Abb. 1c



Abb. 1d



Abb. 1e

Die zahntechnische Herstellung reduziert sich also auf die Ausrichtung der konischen Abutments auf eine gemeinsame Einschubrichtung im Parallelometer (Abb. 2a und b, Abb. 3a und b), auf das Fixieren der gewählten Ausrichtung der Abutments mittels eines Schlüssels (Abb. 4a und 4b) und auf das Platzieren der bereits präfabrizierten, gefrästen Matrizen (Abb. 5c).



Abb. 2a

Divergenz der Achsen der konischen Abutmentpatrizen vor 2a) und 2b) nach der Parallelisierung im Meistermodell



Abb. 2b



Abb. 3a



Abb. 3b




Abb. 4a



Abb. 4b

Abb. 3a Ideale Ausrichtung der Patrizie

Abb. 3b Unterschnitte führen zu unkontrollierten Zunahme der Prothesenhaftkraft

Abb. 4a + Abb. 4b

Die ideal ausgerichtete Position der Abutmentpatrizie wird mit Hilfe eines Index-Schlüssels vom Meistermodell (a) auf den Patienten (b) übertragen

Neben dem Übertragungsschlüssel (Abb. 4a) wird lediglich das Tertiärgerüst zur Aufnahme der im Mund einzuklebenden Matrizen individuell gefertigt (Abb. 5a – e).

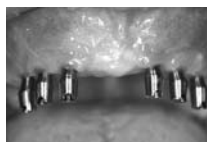

Abb. 5a

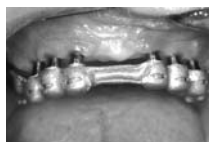

Abb. 5b

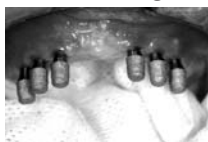

Abb. 5c

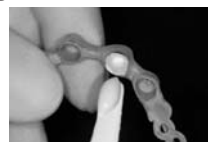

Abb. 5d

Abb. 5a + Abb. 5b

Montiere präfabrizierte Patrizen (a) und anschließende Einprobe des gegossenen Tertiärgerüsts aus CoCrMo nach Aufsetzen der präfabrizierten Matrizen (b)

Abb. 5c Relative Trockenlegung,

Abb. 5d Selbsthärtender Komposit-Kleber

Abb. 5e Intraorales Einkleben der präfabrizierten Matrizen in das Tertiärgerüst zur Erzielung einer reproduzierbaren ultrapräzisen Gerüstpassung

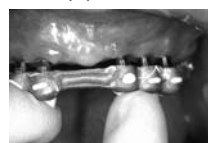


Abb. 5e

Ein Hauptkritikpunkt an implantatgestützten Konusprothesen – die vergleichsweise aufwendige zahntechnischen Herstellung und die damit verbundenen hohen Kosten für den Patienten – wird damit vollständig entkräftet. Auch der klinische Schwierigkeitsgrad reduziert sich auf das Niveau einer Kugelkopfgestützten Prothese.

#### 4. Prospektive klinische Studie

Das Ziel einer prospektiven klinischen Studie ist die Evaluation des Langzeitverhaltens von implantatgestützten Konusprothesen, die mit diesen präfabrizierten Patrizen und Matrizen gefertigt wurden.

##### 4.1 Material und Methode

An der Studie nahmen 23 Patienten (15 Frauen, 8 Männer, Ø Alter: 61,6 Jahre ± 12,9 SD) teil. Nach 3 drop-outs konnten 21 Deckprothesen (9 Unterkiefer, 12 Oberkiefer, gestützt auf insgesamt 91 Ankylos®-Implantaten und 6 Zähnen) während einer 36-

monatigen Funktionsperiode regelmäßig evaluiert werden. Die im Unterkiefer inserierten Implantate wurden nach einer dreimonatigen, die im Oberkiefer nach einer fünfmonatigen Einheilungszeit belastet. Die präfabrizierten Matrizen wurden gleichzeitig und intraoral mit einem selbst härtenden Kunststoff in das Prothesengerüst aus CoCrMo eingeklebt.

Folgende klinische Parameter wurden während der Nachuntersuchungen erhoben: Haftung, Passung und erforderlicher Nachsorgeaufwand der Deckprothesen; Osseointegration der Implantate (Periotest®) und der Zustand des periimplantären Weichgewebes (Periotron®). Zudem wurde von den Studienteilnehmern bei jedem Untersuchungstermin ein Fragebogen ausgefüllt. Die statistische Auswertung erfolgte mit der Software STATISTICA (StatSoft, Inc., Tulsa, USA).

## 4.2 Ergebnisse

Ein Implantat im Unterkiefer ging nach 25 Monaten verloren (Überlebensrate: 98,91%). Die Periotest® Werte verbesserten sich statistisch signifikant (Tukey test,  $p < 0.05$ ) zwischen dem Einsetzdatum der neuen Prothese und aller darauf folgenden Nachkontrollen. Das Weichgewebe verbesserte seinen Zustand anhand der Periotron® Werte signifikant zwischen dem Einsetzdatum und nach 36 Monaten (Tukey Test,  $p < 0.05$ ). Druckstellen traten während der 36-monatigen Beobachtungszeit ausschließlich initial bei drei Patienten auf, eine Unterfütterung der Prothesensättel war bei keinem Patienten erforderlich. Bei zwei Patienten wurde eine zu hohe Haftkraft der Oberkieferprothese auf 6 Implantaten festgestellt, bei zwei Patienten war die Haftkraft der Unterkieferprothese auf 2 Implantaten zu gering. Nach 3 Jahren traten weder technische Misserfolge bei den Implantaten noch Folgebehandlungen der Pfeilerzähne auf. Die Auswertung der Fragebögen zeigte einen signifikanten Unterschied (Wilcoxon-Test) zwischen der alten und neuen Prothese bezüglich der allgemeinen Zufriedenheit, der Passgenauigkeit, der Haftkraft, des Trage- und des Kaukomforts. Die Hygienefähigkeit wurde nicht unterschiedlich bewertet.

Die Herstellungszeit einer auf 4 präfabrizierten Abutmentpatrizen verankerten Prothese konnte in 12 befragten zahntechnischen Labors im Vergleich zu Prothesen mit individuell gefertigten, gegossenen Konuskronen auf durchschnittlich 52.82% reduziert werden.

## 4.3 Diskussion

Die Ergebnisse dieser prospektiven klinischen Studie zeigen, dass eine auf präfabrizierte Konuskronen verankerte Prothese eine vergleichbare Performance als festsitzender Zahnersatz aufweist: es treten zwei Wochen nach Eingliederung keine Druckstellen mehr auf, die Prothesen sind frei von Mikrobewegungen, bestätigt durch die Patienten als „fester Zahnersatz“. Zudem wirkt die posteriore Extension der Prothese über den Freundsattel als weitspanniger Freiepdontik einer festsitzenden Konstruktion. Das Ausbleiben von technischen Implantatversagen aufgrund einer Überbelastung beweist zudem eine mikrobewegungsfreie Verankerung der Prothese. Diese Art der steifen, rein implantatgestützten Verankerung kann durch die Verwendung von Konusverbindungen (Doppelkronen-Prinzip) erzielt werden, deren Matrizen mit einem exakt passenden Metallgerüst verbunden sind. Die klinische Realisation eines passiv und stabil sitzenden Prothesengerüsts wird sowohl durch die präfabrizierten Komponenten als auch

durch die angewandte intraorale Verklebungstechnik leicht reproduzierbar und damit vorhersagbar. Zusätzlich kann etwa die Hälfte der Arbeitszeit eines Zahntechnikers eingespart und dadurch eine erhebliche Reduktion der Therapiekosten erzielt werden. Jedoch ist eine symmetrische Topographie der Implantate und gegebenenfalls der integrierten Pfeilerzähne erforderlich.

Die Ergebnisse dieser prospektiven klinischen Studie zeigen außerdem, dass die bereits bekannten Vorteile von individuell gefertigten Konuskronen wie die Integration der Restbeziehung, die einfache Hygiene und Handhabung, der exzellente Trage- und Kaukomfort und die einfache Modifikation der Prothese im Falle eines Pfeilverlustes, ohne Einschränkungen auf die klinischen Resultate von Konusprothesen mit präfabrizierten Patrizien und Matrizen übertragen werden können.

#### **4.4 Schlussfolgerung**

Präfabrizierte konische Patrizien und Matrizen ermöglichen eine effiziente Herstellung von implantatverankerten Prothesen mit leichtem Hygiene-Zugang der Implantate und mit einer optimalen Passgenauigkeit. Deshalb erzielt diese Art von herausnehmbarem Zahnersatz einen hohen, reproduzierbaren Grad an Qualität und bietet den beteiligten Gewebestrukturen und dem Patienten die Vorteile einer festsitzenden Brücke. Jedoch sind geringfügige Veränderungen an dem präfabrizierten Halteelement erforderlich um eine zufrieden stellende Retention auch bei nur zwei Implantaten zu erzielen.

### **5. Zusammenfassung**

Aus Sicht des Patienten sollte ein herausnehmbarer Zahnersatz auf Implantaten folgende Eigenschaften aufweisen:

- schaukeelfreie Verankerung
- einfache Handhabung und Reinigung
- langjährig konstante Haftkraft

Eine auf Konuskronen verankerte Prothese mit exakter Passung kann diese Anforderungen erfüllen. Leider sind jedoch bei Implantatpfeilern die zahntechnischen und klinischen Arbeitsschritte mit hohen Schwierigkeitsgraden versehen, um Passung und Haftkraft zu optimieren. Abhilfe hierzu schaffen die Verwendung von präfabrizierten Patrizien und Matrizen sowie eine zeitsparende Reihenfolge der prothetischen Arbeitsschritte:

1. Abformung – Zahntechnik
2. Montage des präfabrizierten Abutment-Patrizien
3. Einzementieren der präfabrizierten Matrizen in ein Metallgerüst
4. Kieferrelationsbestimmung
5. Schleimhautabformung – Zahntechnik
6. Einsetzen

Dadurch reduzieren sich die Arbeitszeit und der Schwierigkeitsgrad für den Prothetiker enorm. Mit anderen Worten bietet dieses Konusprothesen-Konzept bei spätbelasteten Implantaten dem Prothetiker eine einfachere Herstellung von Prothesen als das Steg-Konzept. Zudem sind die Patienten begeistert, denn sie empfinden eine Prothese ohne Mikrobewegung als feste Brücke oder als eigene Bezahlung!

### Sofortversorgung von Implantaten mit Magnetattachments

Gerade im Unterkiefer zahnloser Patienten zeigt sich während der Einheilzeit der Implantate ein insuffizienter Prothesenhalt. Dieser verursacht eine unkontrollierte Belastung der Weichgewebe im Implantationsgebiet und kann zu einer vorzeitigen, unfreiwilligen Freilegung der Implantate führen. Das folgende Konzept zeigt die Sofortbelastung ausgewählter Implantate mittels Magnetattachements, um die vorhandene Prothese während der Einheilphase bis zum Zeitpunkt der Eingliederung der definitiven Versorgung zu stabilisieren.

Anhand eines Patientenfalls wird sowohl dieses Konzept demonstriert als auch die definitive Versorgung über die Kombination von Zirkonoxidkeramik und Galvanoforming.

Warum fällt bei der Sofortbelastung die Wahl auf Magnetattachements?

Die Titanmagnetics entkoppeln bei dem Überschreiten der magnetischen Anziehungskraft. So werden unphysiologische Kräfte und damit eine Überbelastung der Implantate vermieden. Dies ist besonders bei der Sofortbelastung der Implantate entscheidend. Zudem ist der Einbau der Titanmagnetics in die vorhandene Prothese direkt nach der Implantatinserion am Patienten unkompliziert und stellt für Behandler und Patienten nach dem operativen Eingriff keine zusätzliche Belastung dar. Der Patient verlässt die Praxis mit einer sofort stabil sitzenden Prothese.

Das Titanmagnetics-System von Steco besteht aus zwei aktiven Magneten. Durch die gasdicht laserverschweißte Titanhülle sind sie langfristig vor Korrosion geschützt und mit einer Dauertemperaturbeständigkeit bis 250°C sterilisierbar. Es gibt im Titanmagnetics-System vier verschiedene Produktlinien: die sphärischen X- und Z-Line, die konische K-Line und die teleskopierende, nur extraoral anzuwendende T-Line. Wir bevorzugen besonders bei der Sofortbelastung von zwei Implantaten im Unterkiefer die K-Line Magneten. Durch den Konus werden laterale Verschiebungen der Prothese vermieden und gleichzeitig durch die leichte Spielpassung von Innen- und Außenkonus unphysiologische Kräfte weitestgehend abgeleitet.

### Patientenfall

Die 55-jährige Patientin stellte sich 2005 zum ersten Mal in unserer Praxis vor. Ihr Problem war auf den ersten Blick sichtbar. Sie zeigte extraoral die typischen Merkmale eines abgesunkenen Bisses (Abb. 01). Der Wunsch der Patientin war eine Neuversorgung, welche ästhetisch und funktionell ein gutes Ergebnis erreicht.

Intraoral zeigte sich der Grund für den abgesunkenen Biss. Durch den insuffizienten Interimsersatz waren okklusale Kontakte nur teilweise vorhanden, die vertikale Höhe stark reduziert. Die Restbezahnung im Ober- und Unterkiefer konnte nicht erhalten werden (Abb. 02). Intraoral und im OPTG des bis dahin behandelnden Zahnarztes (vor der Interimsversorgung) zeigte sich ein horizontal und vertikal reduziertes Knochen-

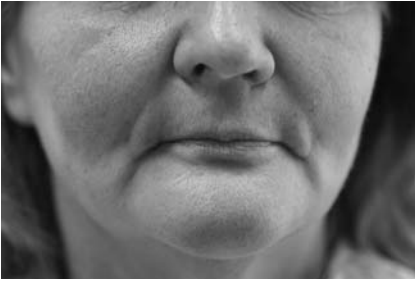

Abb. 1

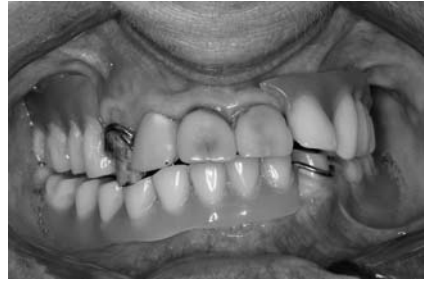

Abb. 2

angebot sowohl im Oberkiefer, durch weit ausgedehnte Kieferhöhlen, als auch im Unterkieferseitenzahnggebiet.

Nach der Besprechung mit der Patientin haben wir uns für einen bedingt herausnehmbaren Ersatz auf Implantaten entschieden, denn ihr Wunsch war es, auf einer reduzierten Implantatzahl einen stabil sitzenden Ersatz zu erreichen. Die definitive Versorgung sollte im Oberkiefer eine teleskopierende Prothese mit Zirkon-Primärteleskopen, im Unterkiefer ein Zirkondioxid-Steg mit distalen Schwenkriegeln werden, jeweils mit einer Galvano-Sekundärstruktur.

Die vorhandenen Zähne wurden extrahiert und in derselben Sitzung im Oberkiefer sechs und im Unterkiefer vier Ankylos-Implantate (Fa. Friadent) inseriert (Abb. 3). Während der Einheilzeit fand die Bisshebung statt. Aufgrund des schlechten Sitzes der Unterkiefer Prothese auf dem atrophierten Alveolarfortsatz entschieden wir uns für die Sofortbelastung von zwei Implantaten mittels Magneten (Abb. 4). So wurde die Prothese stabilisiert und das Weichgewebe geschont.

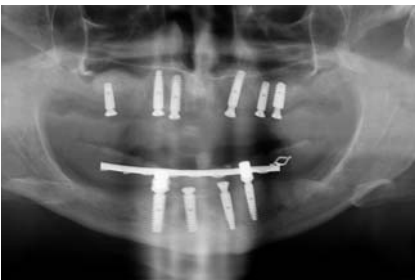


Abb. 3

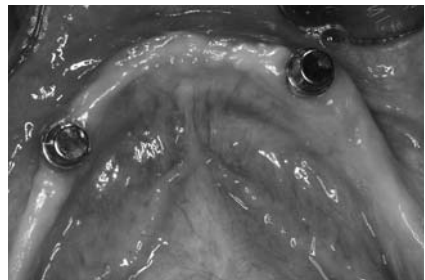


Abb. 4

Nach einem komplikationslosen Heilungsverlauf wurden die Implantate nach vier Monaten freigelegt und die Gingivaformer eingeschraubt. Es zeigte sich eine gute Osseointegration der Implantate. Die Abformung der Implantate erfolgte mit einem individuellen, vom Labor hergestellten Löffel unter Verwendung eines Polyäther-Abformmaterials. Um eine Verfälschung der Bissnahme durch Bewegungen auf dem Weichgewebe zu vermeiden, wurden die Schablonen auf jeweils zwei Implantaten ver-

schraubt. Durch die Korrektur der vertikalen Bisslage verbesserte sich der äußere Eindruck der Patientin deutlich. Auch die Einprobe wurde verschraubt gestaltet, um neben der Ästhetik zusätzlich die Funktion prüfen zu können.

Nach der Aufstellung eines Silikonsschlüssels konnte die Dimension der Teleskope und des Steges festgelegt werden. Im Oberkiefer wurden auf den Zirkonabutments im CAM-Verfahren hergestellte Primärteleskope aus Zirkondioxid und Galvanokäppchen gefertigt. Die Unterkonstruktion des Steges besteht aus Balance-Basisaufbauten, auf denen Metallkappen als Klebebasis gefertigt wurden. Im Anschluss konnte der Steg aus Pattern Resign modelliert und im CAM-Verfahren gefräst werden. Auf die Galvano-Sekundärstruktur wurden die Gerüste aus Co-Cr-Mo gefertigt. Die SAE-Schwenkriegel wurden mittels Funkenerosionsverfahrens in das Gerüst eingepasst.

Um einen spannungsfreien Sitz der teleskopierenden Prothese im Oberkiefer zu erreichen, wurden die Galvanokappen intraoral mit dem Gerüst verklebt. Wegen der nicht vorhandenen Rotationssicherung des Ankylos-Systems wurden die Abutments mit einem metallverstärkten Schlüssel eingedreht. Es empfiehlt sich nur jeweils zwei Abutments über einen Schlüssel zu verbinden, um Ungenauigkeiten zu vermeiden. Die Primärteleskope aus Zirkon wurden definitiv zementiert, die Zementüberschüsse sorgfältig entfernt. Nach dem Aufsetzen der Galvanokappen wurde die Tertiärstruktur auf passiven Sitz überprüft und anschließend intraoral mit den Galvanokappen verklebt (NIMETIC CEM 3M ESPE). Gleichzeitig wurde in dieser Sitzung der spannungsfreie Sitz des Steges geprüft und über die Einprobe im Unterkiefer und das Gerüst im Oberkiefer erneut eine Kieferrelationsbestimmung durchgeführt. Danach wurde unter Verwendung eines Polyäther-Abformmaterials das Gerüst mit den eingeklebten Galvanokappen mit einem individuellen Löffel eingesammelt.

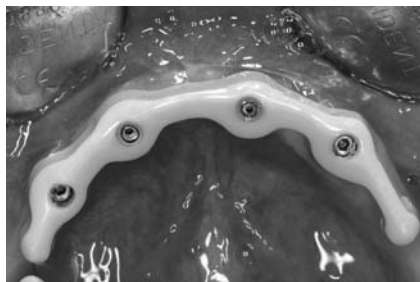

Abb. 5

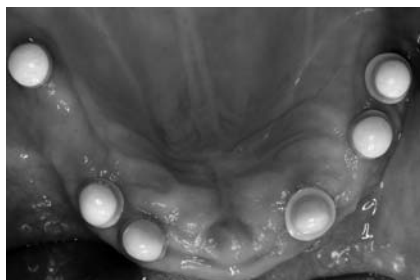

Abb. 6

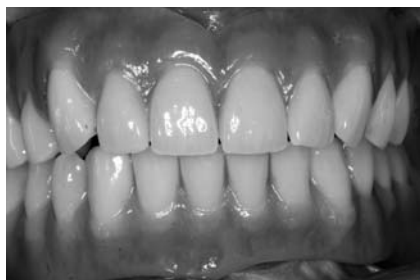

Abb. 7

Wegen der definitiv eingesetzten Primärteleskope im Oberkiefer benötigte die Patientin bis zur Fertigstellung eine Interimsprothese. Da die Aufstellung in Gestaltung und Funktion der definitiven Arbeit entsprach, konnte die Patientin in Ruhe zu Hause entscheiden, ob die Gestaltung der Prothese mit ihren Vorstellungen übereinstimmte. Die Aussparungen für die Teleskope wurden mit weichbleibenden Material unterfüttert, um einen ausreichenden Halt der Prothese zu gewährleisten. Nach einer Einprobe der Gesamtaufstellung auf den Gerüsten, in der letzte kleine ästhetische Veränderungen stattfanden, wurden die Prothesen fertiggestellt.

Es waren nur wenige Einschleifmaßnahmen notwendig. Die Arbeit überzeugte durch die hervorragende Ästhetik und Funktion (Abb. 5, 6, 7, 8).

### Zusammenfassung

Die Zeit während der Einheilung der Implantate ist für den Patienten meist unkomfortabel. Mit den Magnetattachements, welche ohne die Gefahr der Überbelastung direkt nach der Implantation eingesetzt werden können, verfügen wir über ein Mittel, um diese Übergangszeit angenehm zu gestalten. In diesem Fall demonstrierten wir nicht nur die Sofortversorgung mit Magnetattachements, sondern zeigten auch eine Möglichkeit der komplexen Rehabilitation auf. Durch die Auswahl der Materialien und der Technik wird eine Langlebigkeit der definitiven Versorgung garantiert. Das Zirkondioxid überzeugt mit geringer Plaqueaffinität und hoher Oberflächengüte. In Verbindung mit dem Galvanoforming zeigt es einen geringen Verschleiß. Nach dem definitiven Einsetzen der Primärteleskope erreicht das intraorale Verkleben der Galvanokappen mit dem Gerüst einen perfekten, spannungsfreien Sitz (passive fit). Durch eine gute präoperative Planung und eine enge Zusammenarbeit mit dem zahntechnischem Labor (Ruppin Zahntechnik) ist uns ein hervorragendes Ergebnis in Bezug auf Ästhetik und Funktion gelungen.



Abb. 8

## 16 K. Dittmar, ZTM

**Live-Demonstration. Zusammenfassung nicht möglich.**

### Creation CP – Pressen und mit CC verblenden – an Ästhetik kaum zu übertreffen

Eine der kostengünstigsten alternativen unter den vollkeramischen Einzelkronen Restaurationen, ist die mittels Presstechnik erstellte Krone. Die gepresste Basis dann mit einer Verblendkeramik zu kombinieren die auf metallkeramischem Bereich seit nun 16 Jahren die Spitze und den Maßstab dokumentiert kann nur als außerordentlich glücklich bezeichnet werden. Denn eins steht fest jede Neuentwicklung muss den langen Weg der Weiterentwicklung, Feinabstimmung und letztendlich der Marktanpassung gehen.

Anhand dieses Berichts, der die Herstellung von sechs Frontzahnkronen beschreibt, soll eine Anleitung definiert werden, die sich nun innerhalb von zwei Jahren als die praktikabelste heraus kristallisiert hat.

Die Stabilität der Presskeramikkrone steht und fällt mit der adhäsiven Zementiermethode. Aus diesem Grund sollten sich der Behandler und Techniker ein Bild über die Stumpfqualität machen. Stark verfärbte und sehr dunkle, devitale, Zähne eignen sich kaum für presskeramische Restaurationen. Ein weiteres Handicap scheint mir auch, alte Komposit Füllungsmaterialien, sofern sie mehr als 20 % der Stumpfoberfläche einnehmen, zu sein. Denn hier ist zu bedenken, dass das zwingend vorgegebene adhäsive Zementierverfahren den Verbund nicht nur mit dem Zahnschmelz, sofern überhaupt noch vorhanden, über Dentinbondings zum Dentin, über die chemische Silanbrücke und HF- Ätzmuster zur Keramik, erbringen muss, sondern auch zu älteren Füllungsmaterialien, deren chemische Zusammensetzung und durch starke Wasseraufnahme, auch mal nicht geeignet sein können.

Es gibt natürlich Lösungsansätze dahingehend, Füllungen zu erneuern, verfärbte, dunkle Stümpfe zu bleichen, all dies sind Dinge die immer im Vorfeld geklärt sein müssen.

#### 1. Präparation und Modellvorbereitung

Als die beste Präparationsart hat sich die kleinradiale zirkuläre Hohlkehle oder auch die zirkuläre Stufenpräparation erwiesen. Sinn dieser Präparationsarten ist es den auf die Krone ausgeübten Kaudruck möglichst rechtwinklig und somit schonend für den Zementverbund auf den Stumpf, axial in Wurzelrichtung, zu übertragen.

Zur besseren assoziation der Ästhetik empfiehlt es sich auch zahnfarbenen Stumpflack zu verwenden. (Bild 1)

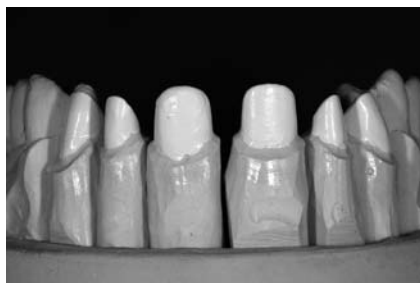

Abb. 1

## 2. Wachmodellation

Bei der Wachmodellation ist es nicht notwendig bis ins letzte Detail zu gehen, hier genügt es, sich einen groben ästhetischen Überblick bezüglich Form, Stellung und Größe der Kronen, zu erarbeiten. Die Modellierwachs sollte laut Hersteller einen Vermerk „geeignet für Presskeramik oder ash free“ tragen. Das bedeutet mit anderen Worten organisch eingefärbt sein. Dies lässt sich leicht überprüfen indem man ein erhitztes Wachsmesser in das Wachs drückt. Wird das Wachs beim Verflüssigen transparent ist es organisch eingefärbt und für die Presskeramik geeignet. Bei anorganischen Einfärbungen (Metalloxide) sind häufig nach dem Pressen der Keramik, Schlieren in den Kronen sichtbar, da die Metalloxide nicht vollständig mit dem Wachs ausgetrieben bzw. verbrannt wurden.

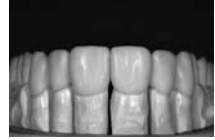

Abb. 2

## 3. Reduzieren zum Pressgerüst

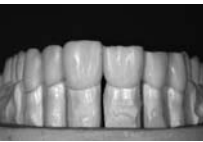

Abb. 3 a

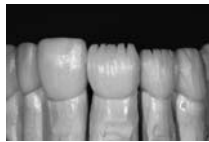

Abb. 3 b

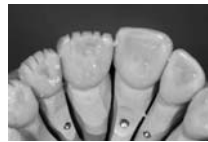

Abb. 3 c

Um zum eigentlichen Pressgerüst zu gelangen, wird die Situationsmodellation um den Anteil reduziert, der später in Schneidemassen wieder aufgebaut werden soll. Laut Hersteller sollte das Verhältnis ganz grob geschätzt, 2 Drittel gepresst und 1 Drittel geschichtet sein.

Dieses Verhältnis hat sich in meiner bisherigen Erfahrungen als sehr brennstabil bestätigt. Der Übergang zum noch zu schichtenden Schneideanteil sollte vorteilhafterweise ineinandergreifend gestaltet werden, wie in Abbildung 4 zu sehen ist.



Abb. 4

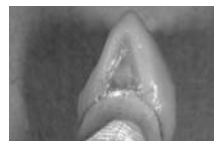

Abb. 5

Im Interproximalraum wird in Wachs bereits ein entsprechender Raum für das Aproximaldentin entfernt.

Das Einlegen des Interdentalkeils dient der Stabilisierung des Helligkeitswertes. (Bild 5)

## 4. Anstiften und einbetten

Das Anstiften und Befestigen der Kronen auf dem Sockel, sollte ebenfalls nur mit für Presskeramik geeignetem Wachsdraht und Wachsen, erfolgen. Als vorteilhaft hat sich dabei ein Winkel zwischen  $45^\circ$  und  $60^\circ$  erwiesen. Bild Nr. 6.



Abb. 6

Das Vorwärmen der Muffel sollte dann entsprechend den Angaben des Einbettmasseherstellers erfolgen. Als relativ gut haben sich auch Speed – Einbettmassen erwiesen, wobei chargenbedingte Schwankungen und überlagerte Massen immer zu Passungsproblemen führen können.

## 5. Pressen des Keramik – Pellets

Beim pressen der vorgewärmten Muffel, sind weitestgehend die Angaben der Ofenhersteller zu beachten. Es existieren durchaus verschiedene Vorstellungen über die technischen Möglichkeiten, die Keramik in die Muffel zu pressen. Was sich in den unterschiedlichen Pressmechaniken der Öfen wieder spiegelt. Es ist auf jeden fall nicht ratsam an den Parametern des Pressdrucks, den Temperaturen der einzelnen Zyklen oder sonstigen Einstellungen zu manipulieren, ohne sich vorher sachkundigen Rat verschafft zu haben



Abb. 7

## 6. Aufpassen und vorbereiten

Das ausbetten der Gerüste aus der Muffel, darf getrost als Strafarbeit angesehen werden. Als bestes Ausbettwerkzeug hat sich eine große Modellgusstrennscheibe bewährt. Mit dieser wird dann von der Seite des Presskegels her, langsam an die Pressstifte herangearbeitet. Die Gerüste sollten jedoch nicht berührt werden, um eine mögliche Sprungbildung zu vermeiden. den Rest der Einbettmasse entfernt man am besten mit dem Sandstrahlgebläse. Es empfiehlt sich Glanzstrahlmittel mit einem Druck von maximal 2,0 bar zu verwenden. (Bild 8)



Abb. 8

Nach dem aufpassen der Gerüste, muss unbedingt die gesamte Oberfläche der Gerüste geringfügig beschliffen werden. Als Schleifkörper empfehle ich den Giroperl der Fa. Amann Girschbach. Dieser garantiert einen sanften Abtrag bei niedrigster Wärmeentwicklung.

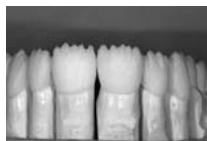


Abb. 9

## 7. Incisale und labiale Schichtung

Als erster Arbeitsschritt wird das Approximaldentin in die dafür vorgesehenen Freiräume angetragen (Bild 10). Dann wird der incisale palatinale Rahmen aufgebaut, wobei eine Kompensation der Schrumpfung nahezu nicht berücksichtigt werden muss. Das heißt es kann nahezu in Originalgröße geschichtet werden. (Bild 11)

Es werden für diesen Bereich der incisalen Schichtung, opaleszierende Schmelzmassen benützt. Für den incisalen Bereich des sichtbaren Sklerosedentin – Effekts gibt es nun zwei mögliche Lösungswege. Einmal kann etwas Schmelzmasse mit etwas „Illusion“ gemischt werden und somit der typische gräuliche Bereich erzeugt werden

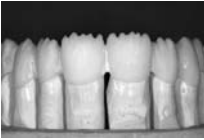

Abb. 10

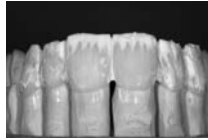

Abb. 11

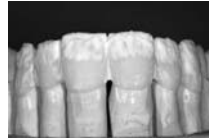

Abb. 12

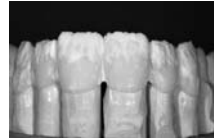

Abb. 13

(siehe Bild 12), oder es wird vorab mit einer dünnen Schicht Schmelzmasse nach Wahl bedeckt und anschließend mit einer hauchdünnen, ja kaum sichtbaren Schicht „Illusion“ bestrichen. Nun wird mit den entsprechenden „make in“ Massen die incisale, interne Charakterisierung aufgetragen (siehe Bild 13).

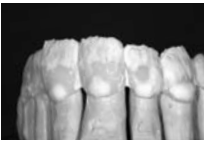


Abb. 14

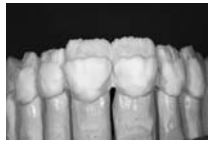

Abb. 15

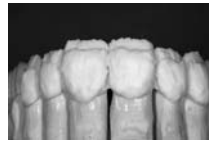

Abb. 16

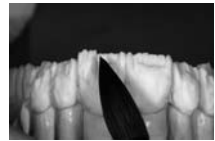


Abb. 17

Die labiale Schichtung wird nun durch das komplette bedecken des Dentins mit transluzenten Massen wie Halstranspa (Bild 14), CL-O bzw. Mischungen aus CL-O und Schneidmassen jeglicher Art, komplettiert (Bild 15).

Bei Bild 16 wurde diese halbtransparente Schicht in Richtung incisal bereits durch einen schmalen transversal verlaufenden Streifen reiner Schneidmasse ergänzt. Das verbleibende incisale viertel wird nun mittels schmalsten Streifensegmenten im Wechsel aus verschiedenen Schmelz und Transpamassen, verschlossen. (Bild 17)

Die gesamte Front wird nach diesem System nacheinander fertig gestellt (Bild 18 ). Sehr schön ist auch der anatomisch richtige Aufbau von incisal zu erkennen, was bedeutet, dass die interne „make in – Linie“ sauber in der incisalen Mitte verläuft und somit anatomisch richtig positioniert ist. (Bild 19)

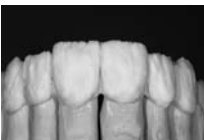

Abb. 18

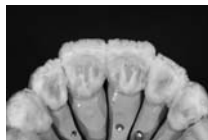

Abb. 19

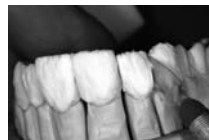

Abb. 20

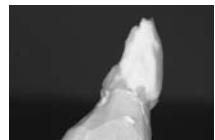


Abb. 21

Die einzelnen Elemente werden nun Mittels einer Klinge auseinander geschnitten und zu brennen vorbereitet (Bild 20). Das heißt das interdentale „AD“ Dreieck wird noch etwas verstärkt um nach dem ersten Brand schon die richtige interdentale Beziehung herstellen zu können (Bild 21). Nicht verstärkt wird hingegen der incisale Anteil. Hier ist es vernünftiger die Schrumpfung abzuwarten, notfalls etwas zu korrigieren und dann sehr gezielt und wohl dosiert die blautransparenten Ecken anzutragen.

## 8. Brennen und aufpassen

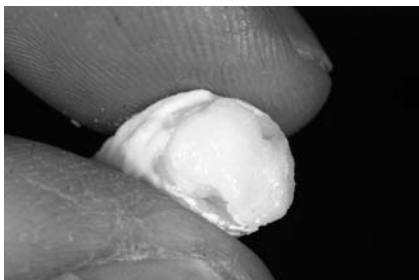


Abb. 22

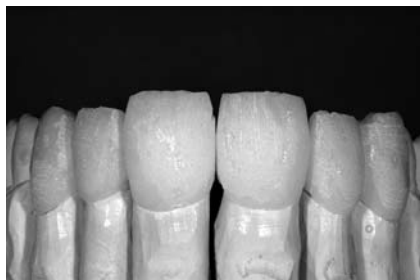

Abb. 23

Vor jedoch die Kronen gebrannt werden, müssen diese mit plastischer Brennwatte befüllt werden (Bild 22, 22a). Der Brennträgerstift muss exakt in der Mitte der Krone plaziert werden. Auf keinen Fall darf der Brennträgerstift die Krone irgendwo berühren. Ein punktueller Wärmeentzug beim abkühlen wäre die Folge, was eine sofortige Sprungbildung unterhalb des technischen Glaspunktes (TG) nach sich ziehen würde.

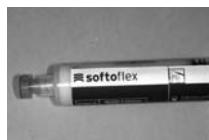

Abb. 22a

### Brennzyklus des ersten Brandes:

Vorwärmen bei ca. 450°C, Aufheizen ca. 55°/Min. Temperatur ca. 905°C, Halten 2 Min.

Das Bild 23 zeigt wie gering die Schrumpfung bei dieser Methode ausfällt. Es bedarf ebenso einer bewussten Kalkulation wie im weitaus größeren Maße bei der Metallkeramik. Die Spalte die wir im incisalen Bereich erhalten haben, werden nun beim zweiten Brand sinnvoller und präziser mit blautransparenter Masse geschlossen.

## 9. Der zweite Brand

Der 2. Brand erfordert im Groben und Ganzen nur eine Verfeinerung der Schichtung und Zahnform. Die Interdentalen Räume werden sofern notwendig noch einmal mit Aproximaldentin ergänzt die periphere Zahnform wird mit entsprechend modifizierten Schneidmassen komplettiert (Bild 24, 25). Wichtig ist zu wissen, zu viel Transpa-massen senken den Helligkeitswert der Krone. Das bedeutet die äußere Umrandung der Krone darf nicht transparent gestaltet werden, das

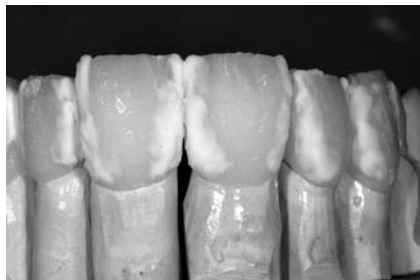

Abb. 24

Dunkel der Mundhöhle würde zu sehr an die labiale Seite transformiert werden, mit dem Resultat eines zunehmend grauen Erscheinungsbildes.

### **Brennzyklus des zweiten Brandes:**

Vorwärmen ca. 450°C, Aufheizen ca. 55°C/Min. Temperatur ca. 902°C, Halten 2 Min.

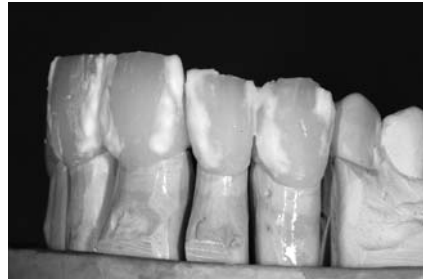

Abb. 25

Die Angabe von Brenntemperaturen ist immer ein Erfahrungswert und auf den jeweiligen Ofen und dessen Kalibrierungszustand zu beziehen. Als Orientierung kann aber generell gesagt werden, es muss der erste Brand ungefähr dort liegen, wo bei Metallkeramik der zweite Brand liegt. Um eine ausreichende Brennqualität zu erreichen sind dann 2 Min Haltezeit zwingend notwendig. Um eine möglichst hohe Randstabilität zu gewährleisten muss mit niedrigeren Temperaturen und dafür längeren Haltezeiten gearbeitet werden.

Sollte ein Dritter oder gar Vierter Brand benötigt werden, kann die Temperatur maximal noch zwei Grad abgesenkt werden bei gleich bleibender Haltezeit (2 Min.).




Abb. 26

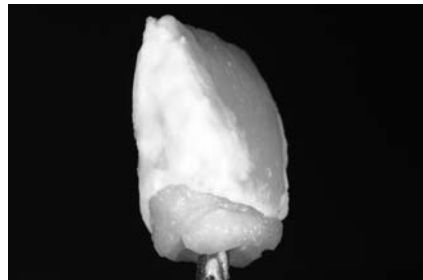

Abb. 27

Sind Randkorrekturen notwendig so kann auch hier die übliche Mischung zu Anwendung kommen. Maximal ein Drittel Schulterporzellan plus zweidrittel konventionelle Keramik wie Dentin oder Opaquedentin oder Halstranspa. (Bild 26) Wie beim ersten Brand wird auch bei allen folgenden Bränden die Krone mit pastenförmiger Brennwatte befüllt und vorsichtig auf dem Brennträgerpinn zentriert. (Bild 27)

## **10. Rohbrand und Fertigstellung**

Auf dem Bild 28 ist nun die fertig ausgearbeitete Front zu sehen. Um Schichtung und Farbe im Rohbrand erkennen zu können, wurden die Kronen mit Universal-Fluid benetzt.

Auch zur Erarbeitung einer differenzierten Oberfläche hat sich diese Methode bestens bewährt. Bei der Rohbrandeinprobe im Mund (Bild 29) werden noch einmal die Inter-

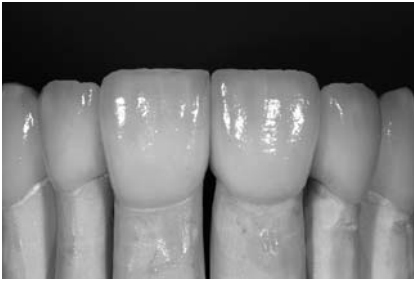

Abb. 28

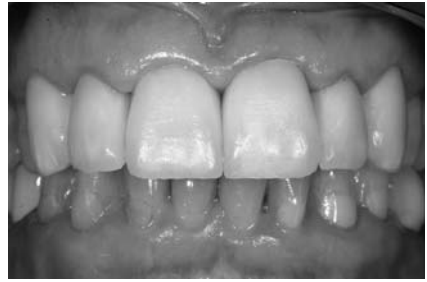

Abb. 29

dentalräume auf sauberen Lückenschluss kontrolliert und weitere kosmetische Belange mit dem Patienten individuell abgeklärt.

### 11. Fertige Arbeit in Situ

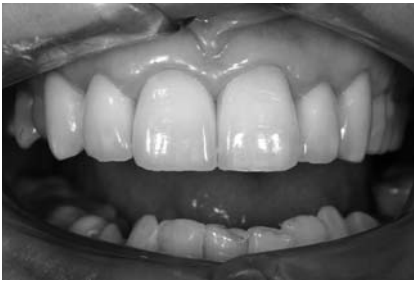

Abb. 30

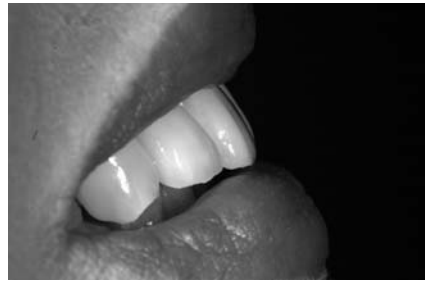

Abb. 31

### 12. Fazit

Auch wenn der Indikationsbereich der Presskeramikkrone nicht sehr umfangreich ausfällt, ist sie in der beschriebenen Materialkombination doch sehr reizvoll und ästhetisch sehr hochwertig einzustufen. Gerade in Kombination mit Veneers wird es wohl kaum eine bessere Alternative geben, denn hier besteht die Möglichkeit bei den gleichen Materialien zu bleiben. Ein weiterer Faktor ist auch eine kostengünstige Herstellung, im Vergleich zu anderen vollkeramischen Systemen.

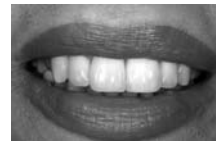

Abb. 32

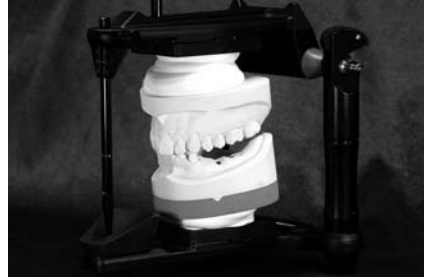### 13. Danksagung

Ich bedanke mich bei Dr. Christoph Keller (Stuttgart) für die jederzeit hervorragende klinische Vorarbeit und gute Zusammenarbeit, die es ermöglichte diesen Fall in dieser Form zu dokumentieren.

### Modellherstellung – Das Fundament für Passgenauigkeit und Sicherheit

Wer traut sich seinem Patienten zu sagen: „Am Ende passt alles viel besser als vorher“?

Erfahrungen haben uns gezeigt, dass nicht nur ein hoch qualifiziertes Zahnarzt- und Zahntechnikerteam sowie innovative High-Endverfahren eine wichtige Rolle für die Passgenauigkeit des Zahnersatzes spielen, sondern vor allem die Arbeitsgrundlage – das Modell.



In der heutigen Zeit wird dem Modell nicht mehr nur der Stellenwert als Arbeitsgrundlage zu geschrieben. Vielmehr wird das fertige Modell mehr und mehr zum Marketinginstrument des Labors und Grundlage für wenig Reklamationen.

Wer also perfekte Präzision erreichen, Reklamationen vermeiden und sein Labor im heutigen Markt hervorheben möchte, kommt am Thema „Modellherstellung, die Visitenkarte des Labors“ nicht vorbei.

### Wichtiges zum Thema Werkstoffkunde – Gips ist nicht nur Pulver und Wasser

Das Abbinden von Gips ist die Umwandlung von abbindefähigem Gips (Gipspulver/ Kalziumsulfat-Subhydrat) in abgebundenen Gips (das Modell). Das heißt die Überführung einer kristallwasserärmeren Phase in die kristallwasserreichste Phase, dem Dihydrat. Jeder Stoff versucht das möglichst niedrigste Energieniveau einzunehmen, weil er dann am stabilsten ist. Bei der Gipsproduktion wird zum Entwässern des Dihydrats Energie eingesetzt, um Subhydrat zu gewinnen. Wird dem Subhydrat jetzt wieder Wasser angeboten, geht es in Lösung und kristallisiert wieder als Kalziumsulfatdihydrat aus. Die für die Produktion eingesetzte Energie wird als Abbindewärme wieder freigesetzt. Gips ist somit feuchtigkeitsempfindlich und nimmt bei hoher Luftfeuchtigkeit auch „Wasser“ auf. Gips muss deshalb trocken gelagert werden, um die Qualität zu erhalten. Größere Temperaturschwankungen (z.B. nicht geheizte Abstellräume, Fußbodenheizung oder zu kalte Fußböden) sollten vermieden werden, da sonst der Gips in der Folienverpackung zu sehr temperiert und dies ebenfalls zu Qualitätsverlust führen kann. In den „offenen“ Schubladen des Labors sollte sich also nur der Gips für eine Woche befinden oder den Gips ausschließlich in geschlossenen Behältnissen aufbewahren! Das spezifische Gewicht des Gipspulvers ist größer als der abgebundene Gips. Damit entsteht immer eine Volumenveränderung, die stets die Expansion (Ausdehnung) mit sich bringt. Die Expansion des Gipses wird vom Hersteller in der Produktion genau eingestellt und ist abgestimmt auf die Schrumpfung der Abformmaterialien. Wird das fertige Modell wieder mit Wasser in Berührung gebracht, entsteht eine geringe Nachexpansion. Geschieht dies häufig und zu lange, kann dies zu Passungenauigkeiten beim Zahnersatz führen.

## Abformung vor dem Ausgießen richtig behandeln

Verwendet werden derzeit im Alltag am häufigsten Alginat, A-Silikone, C-Silikone und Polyäther, welche im Detail unterschiedlichst vorbehandelt werden müssen.

### Desinfektion

- bei allen Abformungen sehr wichtig, danach unbedingt gründlich mit Wasser ausspülen
- bei Alginat + Polyäther Abformung nur 1 Min. in Flüssigkeit tauchen und dann 9 Min. einwirken
- bei Polyäther Sprühdesinfektion nur 1 Min. einwirken lassen

### Trocknen

- bei allen Abformmaterialien vorsichtig!  
Mit Druckluft ausblasen, damit keine Stauchungen entstehen

### Wichtig!

Nach der Desinfektion und vor dem Entspannen Gipspulver (Trimmerwasser) einstreuen und 2 Min. einwirken lassen! Somit werden Speichelreste und andere Fremdstoffe in der Abformung neutralisiert.

### Entspannen


- Alginat + Polyäther brauchen nicht entspannt werden
- A-Silikone (wenige Ausnahmen) sowie C-Silikone müssen entspannt werden
- dazu keine alkoholhaltigen Entspannungsmittel verwenden, sondern Entspannungsmittel, welche auf Tensidbasis hergestellt sind, da diese in der Verarbeitung sicherer sind.

	Frühestens Ausgießen	Aufbewahrungszeitraum
<b>Alginat</b>	so schnell wie möglich, da sie sonst schrumpfen oder quellen	Lagerung wird deshalb nicht empfohlen
<b>Polyäther</b>	Nach 1–2 Stunden ausgießen	7 Tage Trocken und lichtgeschützt nicht über 25 Grad lagern
<b>A-Silikone</b>	Nach 2–3 Stunden ausgießen	Ca. 1/2 Jahr lagerstabil bei Raumtemperatur
<b>C-Silikone</b>	Nach 3 Stunden ausgießen	Bis zu 7 Stunden. Danach setzt eine geringe Schrumpfung der Abformung ein

## Modellsysteme und ihre Vorteile

### Beim Art-Oral Modellsystem

ist der große Vorteil neben dem Zusammenspiel von aufeinander abgestimmten Materialien der zusätzliche Einsatz vom Pillar-Pin (Pfeiler-Pin), der das seitliche Auslenken der Stümpfe interdental verhindert und deutlich mehr Stabilität verleiht. Dadurch wird eine perfekte Präzision der Gipsstumpfposition erzielt. Zusätzlich garantiert der 2. Pin des Modellsystems (Soft- bzw. Smart Pin) einen sauberen Lauf beim Abheben der Gipsstümpfe.



### Beim Zeiser-Modellsystem

werden Originaldimensionen des Gesamtmodells auf eine Kunststoffplatte übertragen. Bei optimaler Anwendung mit Entspannungsschnitten ist das Zeiser-System sehr dimensionstreu.

### Das Kiefer Modellsystem

basiert ähnlich wie das Zeiser-System auf Kunststoffplatten, die bereits vorgefertigt sind (Bohrungen nicht mehr notwendig), so dass die Platten wieder verwendbar sind. Das Kiefer System ist sehr rationell und vom Verbrauch sehr wirtschaftlich, wenn die Platten wieder in das Labor zurückkommen.

### Das Modellsystem 2000

besteht aus einer Pinbasisplatte, Pins bereits in Kunststoffplatte fest fixiert. Platten sind mehrmals (ca. 40–50x) verwendbar, sehr wirtschaftlich, wenn Platten wieder ins Labor zurückkommen. Schnelle Handhabung, gute Passung bei Beachtung der Verarbeitungshinweise des Herstellers. (sehr sauberes Arbeiten notwendig)

### Beim Modelltray-System

handelt es sich um ein pinloses System. Es besteht aus einem Kunststoffsockler, einer Spange und einem Verriegelungssystem. Es ist ebenso wirtschaftlich und mehrmals zu verwenden. Der Kunststoffsockel sollte nur 5-10x verwendet werden, da er sich durch die Gipsexpansion verändert.

Am Markt werden weitere Modellsysteme angeboten, die den hier aufgeführten in der einen oder anderen Form ähnlich sind.

## Praktische Tipps rund um die Modellherstellung

**Fehlerquelle:** Abweichung vom angegebenen Wasserfaktor (Wasser -)

**Auswirkung:** Kürzere Verarbeitungszeit, schlechteres Fließvermögen des Gipsbreies, Gefahr der Blasenbildung beim Ausgießen, veränderte Expansionswerte, etwas höhere Festigkeit. Vakuumbeker nass +3 ml ~, Vakuumb. trocken 2–3 ml Wasser

**Fehlerquelle:** Wasser kalt

**Auswirkung:** Etwas längere Verarbeitungszeit

**Fehlerquelle:** Wasser warm

**Auswirkung:** Verarbeitungszeit etwas kürzer

**Fehlerquelle:** Gips nicht eingestreut

**Auswirkung:** Luftreicher Gipsbrei, Gefahr eines porösen Modells

**Fehlerquelle:** Gips nicht sumpfen lassen

**Auswirkung:** Mehr Klumpenbildung, längeres rühren erforderlich

**Fehlerquelle:** Rührzeit länger (im Vakuumischer)

**Auswirkung:** Kürzere Verarbeitungszeit, schlechtere Fließigenschaften des Gipsbreies, etwas geringere Festigkeit (durch Störung der Kristallisation des Dihydrates)

**Fehlerquelle:** Rührgeschwindigkeit

**Auswirkung:** 250–300 U/min ausreichend, wenn einstellbar

**Fehlerquelle:** Zu hohes Vakuum

**Auswirkung:** Blasenbildung

**Fehlerquelle:** Zu langer bzw. zu starker Rüttlereinfluss beim Ausgießen der Abformung

**Auswirkung:** Entmischen des Gipses, marmoriertes Modell, inhomogene Festigkeit des Modells (auch abbrechende Stümpfe), Blasen im Modell, wenn Abformung auf dem Rüttler „hüpft“

**Fehlerquelle:** Falsche Größe des Anrührbeckers

**Auswirkung:** Nicht durchmischter Gips, nur an den Seiten, Gips sollte generell nach dem Vakuummischen leicht durchgespatelt werden, ansonsten entstehen inhomogene Modelle

**Fehlerquelle:** Gipslöser

**Auswirkung:** Nicht neutralisiert durch Gipswasser, weiche Modelloberfläche und verändertes Abbindeverhalten | **Tip:** Anrührbecher mit Leitungswasser füllen

**Fehlerquelle:** Zu spätes Sägen/Präparieren nach 12 Stunden

**Auswirkung:** Spröde Präparationsgrenzen/Stümpfe

**Lösung:** Hygrophorbehältnis (feuchter Raum)

**Fehlerquelle:** Zu lange in der Abformung

**Auswirkung:** Mehr Oberflächenreaktionen mit Fremdstoffen, Gips härtet aus und wird spröder, es können schneller Stümpfe abbrechen

## Weiterverarbeiten der Modelle

### Trimmen

Nasstrimmen – optimal ist, wenn Modell nach ca. 2–6 Stunden bearbeitet wird. Modelle immer frisch trimmen oder auch kurz vorher mit Gipsisolierung (Stümpfe nicht) einsprühen oder mit Latexmilch als Schutzhaut einpinseln. Das Modell sollte nicht ausgetrocknet sein, damit Trimm Schlamm nicht am Zahnkranz haftet. Mit Wasserschleifpapier (600–800 Körnung) kann die basale Fläche des Zahnkranzes verfeinert werden, um die Isolierung Gips-Gips zu optimieren.

Trockentrimmen – für ältere Modelle geeignet. Nachteile: längere Wartezeit, höhere Staubbelastung trotz Absaugung, höhere Geräusentwicklung, feuchte Modelle werden sehr heiß und verändern damit ihre Kristallstruktur, dabei werden sie spröde.

### Abdampfen

von Gipsmodellen sollte so wenig wie möglich und vorsichtig erfolgen, da heißes Wasser Gips löst, vor allem, wenn Düse nah an das Modell gehalten wird. Darüber hinaus wird das Modell außen heiß, während es innen noch kalt ist. Dies führt zu zusätzlichen Spannungen und Rissbildungen.

### Abbrühen

Das Modell sollte für das Abbrühen vorbereitet werden, um Sprünge zu vermeiden.

Ziel: Erwärmung und Wassersättigung des Modells (z.B. Modell bei 40 Grad 1 Min. im Drucktopf)

### Kontrollmodelle

Sind bei Alginatabformungen nicht möglich, da beim zweiten Ausgießen keine Dimensionstreue gegeben ist. Bei Polyäther- und Silikonabformungen sind Kontrollmodelle nach einer Stunde möglich. Hierbei herausgerissene Bereiche berücksichtigen und Stauchungen vermeiden.

### Grundsätze zum Einartikulieren

Je weniger Artikulationsgips desto besser. Oder Expansion abwarten (ca. 2 Stunden) mit dem OK oder dem UK beginnen je nach System.

Je dicker der Arti-Gips angemischt wird, desto mehr Expansion. Deshalb Dosierung beachten. Destilliertes Wasser verwenden. Um wolkenförmig sauber zu artikulieren, hilft Ihnen die Softknete gleichmäßige und schöne Ergebnisse zu erzielen.

### Gegenwärtige Umgebungsbedingungen für Zahnarztpraxen in Japan

Die Weltgesundheitsorganisation gibt den japanischen Zahnarztpraxen die besten Bewertungen hinsichtlich Qualität, Erreichbarkeit und Bezahlbarkeit. Dies wird vor allem darauf zurückgeführt, dass die Zahnmedizinausbildung in Japan vorwiegend nicht-staatlich betrieben wird. 70 % aller Zahnärzte werden an privaten Universitäten ausgebildet und die allermeisten Praxen werden privatwirtschaftlich betrieben. Ein anderer Faktor für das gute Ergebnis ist das staatliche Versicherungssystem, das ca. 90 % aller zahnärztlichen Behandlungen bezahlt und damit Markt und Preise kontrolliert. Andererseits muss festgehalten werden, dass die Zahl der niedergelassenen Zahnärzte in Japan zu groß ist und dass Zahnärzte höhere Rechnungen schreiben, als sie eigentlich dürften, was zu Verärgerung und Qualitätsproblemen führt. In Japan gibt es ca. 100.000 Zahnärzte in 67.000 Praxen und es gibt eine Konzentration auf die großen Städte.

Um dem Problem der großen Zahnärztezahlen zu begegnen hat die Japanische Zahnärztliche Gesellschaft die privaten Universitäten gebeten, die Zahl der Zahnmedizinstudenten zu reduzieren, ohne dass dies bis jetzt zu wesentlichen Reduktionen geführt hätte. Dies kann auch nicht wundern, da die privaten Universitäten von ihren Studenten leben und eine Reduktion der Studenten auch finanzielle Einbußen nach sich ziehen. Gegenwärtig werden 550 Studenten jährlich an den 11 staatlichen Universitäten und 2550 an den 18 privaten Universitäten neu zugelassen

Im Gegensatz hierzu haben die Privatuniversitäten daher gefordert, die staatlichen Universitäten abzuschaffen oder zu reduzieren. In der Folge haben die staatlichen Universitäten die Studentenzahlen auch leicht reduziert, eine grundsätzliche Reform des Systems hat es bisher jedoch nicht gegeben. Außerdem wurden die Schwierigkeiten der Staatsprüfungen erhöht, um so die Zahl der Absolventen zu reduzieren.

Der Einfluss finanzieller Erwägungen bei der Behandlung kann nicht geleugnet werden. Wenn die Patientenzahl in einer Praxis sinkt, wird es erforderlich unnötige Behandlungen vorzunehmen oder aber zusätzlich zu den von der staatlichen Versicherung erfassten Behandlungen weitere Leistungen auszuführen. Es gibt einen fundamentalen Gegensatz zwischen der Betonung von präventiven Maßnahmen, die ja Hauptzweck medizinischer Behandlung ist, auf der einen Seite und finanziellen Erfordernissen auf der anderen Seite.

Es ist daher erforderlich ein optimales Vergütungssystem für die zahnärztlichen Grundbehandlungen einzuführen und darüber hinaus ein zweites Vergütungssystem zu etablieren, das die Leistungen umfasst, die nicht zu Lasten der staatlichen Versicherung gehen und damit auch das staatliche Budget nicht belasten.

Auch die gegenwärtige demographische Entwicklung muss berücksichtigt werden, um eine neue Balance zwischen dem staatlichen Steuereinnahmen und staatlichen Ausgaben zu finden, die durch eine alternde Bevölkerung, sinkende Geburtsraten und Reduktion von Zahnkaries bedingt ist.

Die Ausbildung von Zahntechnikern wird durch 64 nationale und private Schulen gewährleistet. Diese bieten eine zweijährige Ausbildung. Nur die Zahnmedizinische

Fakultät der Hiroshima Universität bietet eine vierjährige Ausbildung an. In Japan gibt es 36.000 Zahntechniker, die Zahl fällt jedoch jährlich um ca. 3 %.

Der Grund ist die geringe Finanzbasis der Industrie, so dass gegenwärtig die Mitarbeiter häufig schon nach kurzer Zeit ihre Jobs wechseln. Wegen der erhöhten Nachfrage durch die Alterung der Bevölkerung und die Zunahme neuer Techniken wie CAD/CAM wird es aber notwendig werden die Ausbildung zu überarbeiten. Zusätzlich wird eine Änderung der Ausbildungsinhalte erforderlich, da z. B. die verstärkte Teamarbeit zwischen Zahnarzt und Techniker vermehrt in die Ausbildung eingebunden werden muss.

Zusammenfassend kann gesagt werden, dass der Wettbewerb zwischen den Zahnarztpraxen funktioniert und diese dazu zwingt, ihre Fähigkeiten und Angebote ständig zu verbessern. Auf der anderen Seite muss befürchtet werden, dass die Qualität von Behandlung und Zahnersatz durch die Bemühungen zur Kostenreduktion leiden. Um eine derartige Verschlechterung zu vermeiden, sollten zwei Maßnahmen ins Auge gefasst werden.

Erstens sollte ein neues Vergütungssystem eingeführt werden, das es dem Patienten erlaubt zwischen staatlich finanzierter und privat finanzierter Behandlung zu wählen. Im gegenwärtigen System sind die von der staatlichen Versicherung finanzierten Behandlungen begrenzt und die Patienten neigen nicht dazu, ihre Behandlung selbst zu zahlen. Ein neues System sollte den Patienten die Entscheidung ermöglichen, nicht staatlich finanzierte Behandlung in Anspruch zu nehmen, um nicht an die Begrenzungen des staatlichen Versicherungssystems gebunden zu sein. Diese Patienten sollten sich privat versichern können, wenn dies nötig sein sollte.

Zweitens sollte das gegenwärtige Vergütungssystem reformiert werden, da es die Beziehung zwischen Zahnarzt und Patient ungünstig beeinflusst.

## 21 Prof. Dr. Y.-H. Woo

### Zahnmedizin in Korea

Die koreanische Zahnmedizin steht gegenwärtig an einem Wendepunkt. Es gibt 20.000 Zahnärzte in Korea, das entspricht 1 Zahnarzt auf 2222 Einwohner.

Das koreanische Zahnmedizinstudium setzt sich aus zwei Jahren Vorbereitungskurs und vier Jahren Studium. Die Zulassung zum Studium besteht aus einer schwierigen Prüfung und nur die talentiertesten Studenten werden zum Studium zugelassen. Es gibt 11 zahnmedizinische Universitäten in Korea und jährlich werden 750 Studenten zugelassen.

Nach Abschluss des Studiums wird eine Staatsprüfung abgelegt und nachdem diese bestanden ist, können die jungen Zahnärzte zwischen einjährigen Fortbildungen in 10

verschiedenen, zahnmedizinischen Subspezialitäten wählen. Nach dessen Abschluss müssen Männer eine 3 jährige Tätigkeit als Zahnarzt im öffentlichen Gesundheitsdienst oder beim Militär ableisten.

Es gibt ca. 19.000 Zahntechniker in Korea. Sie werden in Fachschulen über 3 bis 4 Jahre ausgebildet. Es gibt 18 dieser Fachschulen in Korea. Auch die ca. 2500 Dentalhygieniker werden ebenfalls über 3 bis 4 Jahre ausgebildet.

Die koreanische Prothetik hat in den vergangenen Jahren große Fortschritte gemacht. Besonders die ästhetische Zahnheilkunde fand dabei große Beachtung und ca. 80 % der Zahnärzte setzen Implantate. In der Regel werden koreanische Implantatsysteme anstelle von Implantatsystemen aus dem Ausland verwendet. Etwa 20 koreanische Implantatsysteme befinden sich am Markt, von denen 2 auch in den USA vertrieben werden.

In der Vergangenheit war die koreanische Prothetik wesentlich von den USA beeinflusst, die Bedeutung der europäischen und deutschen Prothetik hat jedoch in den vergangenen Jahren an Einfluss gewonnen. Konusprothesen, Funkenerosion und vollkeramische CAD/CAM Systeme sind auch in Korea verbreitet.

Zahnärztliche und ärztliche Behandlungen werden in Korea durch eine staatliche Versicherung bestimmt. Zahnärztliche Prothetik und Kieferorthopädie sind hiervon jedoch ausgenommen. Die Zahnärzte bemühen sich verstärkt, Behandlungsmethoden, wie z. B. Implantate, anzubieten, die nicht von der staatlichen Versicherung erfasst werden. Die medizinische Behandlung in Korea ist ausschließlich von der staatlichen Versicherungsgesellschaft organisiert und wird von der Regierung stark reglementiert. Die Behandlungsmöglichkeiten in der Zahnmedizin, die nicht der staatlichen Versicherung unterliegen, bewegen viele Studenten Zahnmedizin zu studieren, aber ein Zahnärztezuwachs von ca. 5 % im Jahr verschlechtert die Situation.

## Der aktuelle Vortrag

**J.-H. Bellmann | Dr. E. Reichelt**

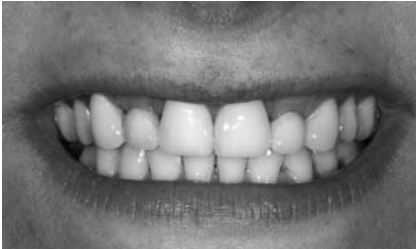### **Optimale Kooperation und High-Tech im Dentallabor – oder Weg zur Differenzierung**

Die Zusammenarbeit zwischen Zahnarztpraxis und Dentallabor wird heute durch eine Fülle von Arbeitsunterlagen bestimmt, die weit über den Austausch von Abdrücken, Modellen und Auftragszetteln hinausgehen.

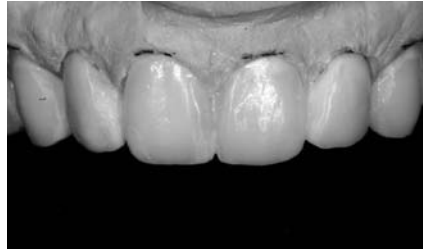
Exakte Abdrücke sind ein erster, wesentlicher Bestandteil des prothetischen Prozederes, Darüber hinaus sollten zusätzlich zu einer umfangreichen Restauration einartikulierte Ausgangsmodelle, ein Wax-Up, intraorale- sowie extraorale Fotos gehören. Informationen über Zahnform, -Farbe, -individualitäten wie z. B. Haarrisse, der Verlauf von Marmelons und Schmelzhyplasien sind wichtige Details, die erfasst werden müssen.

Extraoral sind Informationen über Gesichtssymmetrien, Beurteilung des Weichteilprofils und Hautfarbe etc. von Bedeutung.

Der digitale Datenaustausch via E-Mail geschieht schnell und unkompliziert und ist ein perfektes Vermittlungsmedium zwischen Praxis und Labor. Während der Planungsphase ist der Techniker über wesentliche Eigenheiten des Falles informiert.



Ausgangssituation



Modellsituation mit Wax-Up

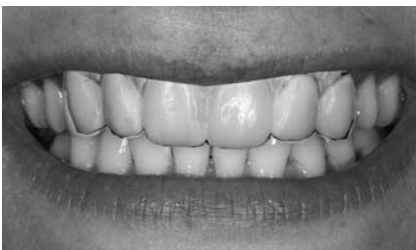Neue Techniken ermöglichen eine digitale Anprobe, um somit dem Patienten eine erste Idee vom Behandlungsziel vor Augen zu führen. Mit Hilfe einer Computer gesteuerten Animation wird auf diese Weise ein effizientes Ergebnis erzielt.

Die Informationen können mit dieser Technik in jedem Fall über große Entfernungen ausgetauscht werden, so dass es nicht unbedingt notwendig ist, Praxis und Labor am gleichen Ort zu haben.

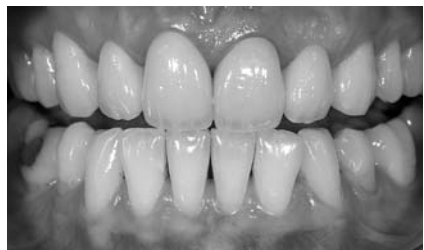In puncto High-Tech hat die CAD/CAM-Technik seit einigen Jahren auch in der Zahn-technik Einzug gehalten. Daneben ist der Umgang mit Implantaten zur Selbstverständlichkeit für Praxis und Labor geworden.

Komplizierte Aufbauten in Kombination mit CAD/CAM kreierte Vollkeramikrestaurationen lassen vorhersagbare, perfekte, der Realität absolut nahe kommende Ergebnisse zu. Neuartige komplexe Keramikaufbrennmassen vervollkommen den Weg zu einer optimalen Lösung. Althergebrachte Behandlungskonzepte werden auf den Prüfstand gestellt.

Der Zahntechniker wird mittlerweile in einen Prozess eingebunden, den man als biologisches Denken bezeichnen könnte. Mit dem Gipsmodell als Medium wird im Rahmen von implantologischen Rekonstruktionsmaßnahmen vorausgesetzt, dass er außerdem klare Vorstellungen von der Zahnform hat und gingivale Strukturen erkennt

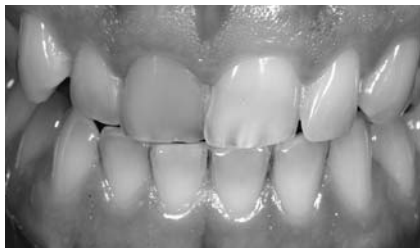

Digitale Wax-UP-Einprobe

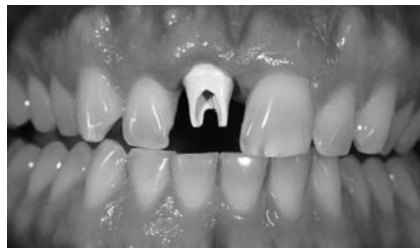

Fertige Restauration

und wertet. Darüber hinaus werden Kenntnisse über die Vielfalt von technischen Hilfsteilen verlangt, die zu jedem Implantatsystem dazugehören. Wenn der Techniker bereit ist, diesen sicherlich beschwerlichen Weg zu gehen, verlässt er den Mainstream zahntechnischen Handelns.



Ausgangssituation



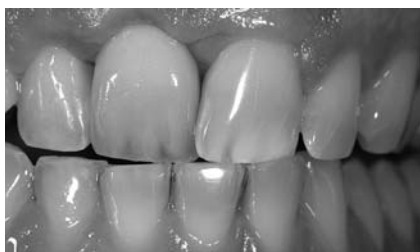Interimsabutment

In dieser Präsentation werden anhand von 2 klinischen Fällen ausführlich die zahnärztlich chirurgischen und die dazugehörigen zahntechnischen Abläufe dargestellt. Die Falldokumentation soll zeigen, wie durch enge Zusammenarbeit Individualitäten herausgearbeitet werden können und wie sich aus dieser Art der Vorgehensweise eine klare Abgrenzung zur Massenfabrikation ergibt.

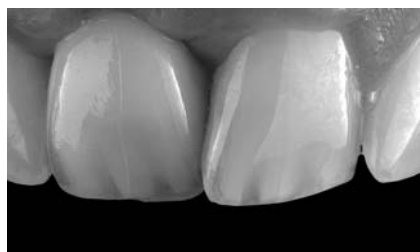
Eine zeitaufwendige Probetragezeit des Langzeitprovisoriums führt im ästhetisch relevanten Frontzahnggebiet zu optimalen Resultaten, da dem Weichgewebe ausreichend Zeit zur Konsolidierung geboten wird. Individuelle Anpassungsvorgänge formen eine stabile biologische Breite, die ausschlaggebend für ein perfektes Langzeitergebnis ist. Mit der umfangreichen Visualisierung wird bewiesen, wie dicht man an das Ziel mit einem vorhersagbaren Ergebnis kommen kann.

Die dazu notwendige Umsetzung und Realisierung führt automatisch zur Spezialisierung des Zahntechnikers. Wer bereit ist, die vorgetragenen Dinge in die Tat umzusetzen, vollzieht eine radikale Umkehr hin zu einer differenzierten Arbeitsweise, die zur Abkehr vom täglichen Einerlei führt.

Wenn dann auch noch wunderschöne, ästhetisch gelungene Kronen und Brücken entstehen, ist die Freude nicht nur auf Seiten des Patienten. Zahnarzt und Techniker können sich gleichermaßen freuen.



Provisorische Krone



Endresultat

## 22 C. Vittoni, ZTM

### **Implantatgetragener Zahnersatz beim zahnlosen Kiefer mit der Priorität: **Passung – Funktion – Ästhetik****

Bezugnehmend auf die wachsenden klinischen und technologischen Anforderungen der Zahnmedizin hat der zahntechnische Bereich in den letzten Jahrzehnten eine technologische, werkstoffkundliche und technische Entwicklung ohne Beispiel erlebt.

Diesem Fortschritt zu folgen war für viele Zahntechniker und Zahntechnikerinnen lehrreich und schöpferisch. Aber wir sollten die negative Ergebnisse und die darausfolgenden Enttäuschungen nicht vergessen, die oft von den unseren Erwartungen nicht entsprechenden Materialien und Technologien verursacht wurden. Trotzdem sind all diese Erlebnisse notwendig. Erst nach Monaten oder Jahren intensiver Arbeit und Forschung ist es dank der Symbiose mit technologischen Mitteln möglich, das im Voraus bestimmte Ziel zu erreichen: Wenn das geschieht, ziehen die Labors, die Zahnärzte und die Patienten, den Nutzen daraus.

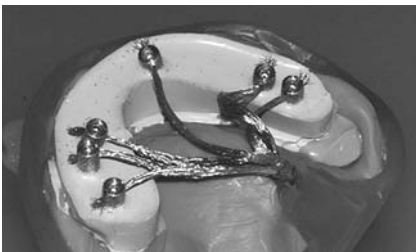

Abb. 1

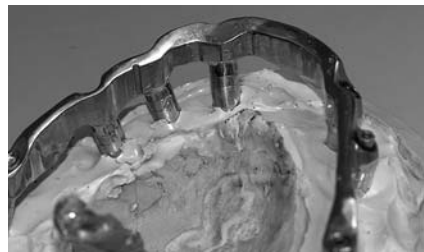


Abb. 2

So beginnt dieser Vortrag mit einer Einleitung über die klinischen Grundlagen, die mindestens vorliegen müssen, um den Zahntechniker in die Lage zu versetzen, all die prophetischen Anforderungen an die präzise Passung des implantatgetragenen Zahnersatzes zu erfüllen. Ausgehend von diesen Bedingungen wird der Indikationsbereich analysiert: Festsitzend verschraubter, festsitzend-herausnehmbarer und zementierter Zahnersatz auf Implantaten.

Die prothetische Anpassung des verschraubten Zahnersatzes auf den Implantaten: Dies ist die Art Zahnersatz, die am häufigsten zur Anwendung kommt. Die Präzision der Passung der verschraubten Struktur setzt eine sorgfältige Abformung voraus und die konsequente Übereinstimmungskontrolle der Modellsituation zur Mundsituation der Implantatpositionen. Für die Anpassung der implantatgetragenen Metallstrukturen auf den Implantaten nutzen wir seit 10 Jahren die Funkenerosion.

Dazu brauchen wir ein spezielles Modell für den Funkenerosionsprozess (Abb. 1). Das Laboranalog wird in eine Modellhülle eingesetzt und diese mit einem Kupferdraht verbunden, so dass alle Modellanalogue im Stromkreis elektrisch verbunden sind. Für den

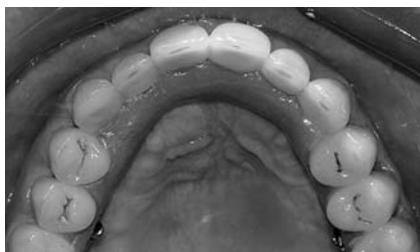

Abb. 3

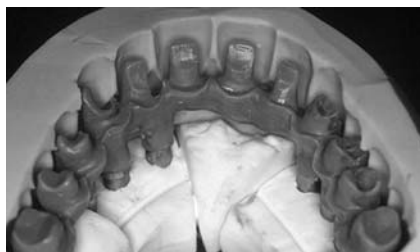

Abb. 4

Funkenerosionsprozess werden die Modellanaloge gegen formidentische Kupferelektroden ausgewechselt. Durch den Funkenerosionsprozess werden alle Passungenauigkeiten, die bei der zahnprothetischen Struktur auf mehreren Implantaten auftreten, beseitigt.

In der Literatur sind zahlreiche Untersuchungen zu finden, die die Notwendigkeit unterstreichen, zahnprothetische Strukturen auf den Implantaten einzugliedern, die keinerlei Spalt zwischen Implantat und Prothesenkonstruktion aufweisen und dass die



Abb. 5

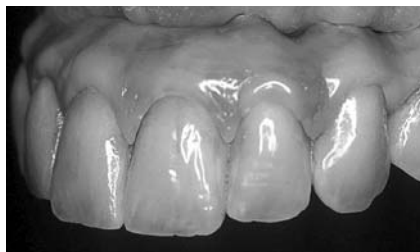

Abb. 6

Struktur spannungsfrei auf den Implantaten aufsitzt. Ein absolut passiver Sitz des Zahnersatzes auf den inserierten Implantaten ist das Ergebnis.

Der nächste Fall des Vortrages befasst sich mit der Herstellung von festsitzendem-herausnehmbarem Zahnersatz auf den inserierten Implantaten bei Patientenfällen mit schwerem Gewebeabbau. Es werden problematische Lösungen aufgezeigt – mit der Verschraubung der Struktur – bei denen die Implantatachse mit der vestibulären Position des oberen und unteren Schneidezahnes übereinstimmt. Die Primär- und Sekundärstruktur sind in Titan. Die Primärstruktur (Abb. 2) ist eine 2° gefräste Stegstruktur mit einerodierten 0°-Rillen, deren Aufgabe es ist, die in die Sekundärstruktur eingelasserten Friktionsstifte aufzunehmen. Die Primärstruktur, die in Einstückgusstechnik hergestellt und durch die Funkenerosionstechnik passiviert wurde, ist auf den Abutments direkt verschraubt. Die aus Titan gegossene Sekundärstruktur (Abb. 3) kann vom Patienten herausgenommen werden – nach Öffnen der Schwenkriegel. Die zwei Riegel sind mittels Funkenerosionstechnik montiert.

Die nächste prothetische Lösung ist Patienten mit schweren Atrophien (Klasse 1) und mittleren Atrophien indiziert: der Zahnersatz wird auf die Implantate direkt verschraubt (Abb. 4) und unterscheidet sich nur durch das Design von der klassischen Toronto-Bridge.

Bei dem ersten von zwei vorgestellten Patientenfällen weisen die Implantate eine vestibulär starke Neigung auf (Abb. 5). Daher besteht diese Versorgung aus 2 angekoppelten Strukturen (Abb. 6). Die Sekundärstruktur wird aus ästhetischen Gründen aus Keramik verblendet und dann an den Abutments verschraubt.

Der nächste Patient ist mit einer Brückenstruktur aus einer Goldlegierung mit keramischer Vollverblendung versorgt worden. Dieser Fall zeigt ein für viele Laboratorien bekanntes Problem: die Passung der Struktur hat nur einen Minimalkontakt auf den Implantataufbauten; passt also nicht und kann nie spannungsfrei auf den Implantaten aufsitzen. Denn nach dem Keramikbrand hat sich durch die Hitzeeinwirkung die Brückenstruktur verzogen. Mit dem SAE-SECOTEC-System ist es möglich, die Struktur auch nach der thermischen Belastung zu passivieren.

Bei zementiertem Zahnersatz auf den individualisierten Abutments der Implantate ist die Funkenerosion für die Passivierung ebenso anzuwenden. Die Titan-Abutments werden elektrisch leitfähig gemacht und dienen als Elektroden für den Funkenerosionsprozess. Auch nach der Keramikverblendung ist dies möglich.

Aus dem Italienischen übersetzt.

## J. Mehlert, ZTM

### **Das Bachelor- und Master-Studium „Dentaltechnologie“ an der Fachhochschule Osnabrück.**



Abb. 1

Bis 2010 soll in Europa ein gemeinsamer Hochschulraum geschaffen werden. So sieht es die Bologna-Erklärung von 1999 vor, die von 29 europäischen Staaten verabschiedet worden ist. Bei weiteren Treffen der europäischen Bildungsministerinnen und -minister, so in Kopenhagen, Brügge und Maastricht wurde dieses große Reformvorhaben weiter bearbeitet indem auch verstärkt die Berufsbildung mit einbezogen wurde.

Die Einführung eines zweistufigen Studiensystems mit den inzwischen schon bekannten Abschlüssen Bachelor und Master soll hierbei die Hochschulstrukturen für einen gemeinsamen europäischen Hochschulraum vereinheitlichen. Weitere Kernpunkte sind die Einführung eines gemeinsamen Leistungspunktesystems, dem sogenannten ECTS-Modell (European Credit Transfer System), Vergleichbarkeit der Studienabschlüsse und eine Förderung der Mobilität der Studierenden und der Hochschulangehörigen.



Abb. 2

Die Fachhochschule Osnabrück hat sich diesen weitreichenden Aufgaben gestellt und mit dem Wintersemester 2006 das Bachelor-Studium Dentaltechnologie und Metallurgie aufgenommen. Die Zulassungsvoraussetzung zu diesem Studium ist die allgemeine Hochschulreife (Abitur), Fachhochschulreife oder die Meisterprüfung. Weiterhin muss ein Berufspraktikum (8-wöchig) oder eine anerkannte Berufsausbildung nachgewiesen werden. Die Regelstudienzeit beträgt 6 Semester und endet mit dem Abschluss „Bachelor of Science“ (B.Sc.).

Angesprochen fühlen sollten sich Interessierte aus dem Bereich Zahntechnik mit dem Wunsch ihre fachtheoretischen Kenntnisse zu erweitern und ihre technisch-naturwissenschaftlichen Interessen zu verfolgen, mit der Bereitschaft ein lebensbegleitendes Lernen auf sich zu nehmen. Dann besteht nach dem Studium die sehr gute Möglichkeit in der Industrie an technischen Entwicklungen und deren Markteinführung mit zu gestalten sowie Führungsaufgaben in den unterschiedlichen Bereichen in Industrie, Handwerk und Gutachterwesen zu übernehmen.

Während der ersten drei Semester werden mathematische, naturwissenschaftliche und ingenieurwissenschaftliche Grundlagen in den Fächern Mathematik, Physik, Chemie, Statik, Festigkeitslehre, Fertigungstechnik und Biologie vermittelt. Ab dem 4. Semester folgen die Schwerpunkte zahnmedizinische/zahntechnische Werkstoffe und zahntechnische Verfahren. Hierbei werden den Studierenden folgende Lehrveranstaltungen angeboten:

- Dentalkeramik und –technologie
- Metallkunde und –technologie
- Dentale Fertigungstechnik 1 und 2
- Polymere Dentalwerkstoffe
- Konstruktion und CAD
- Simulationstechnik CAE

Die Fächer Betriebswirtschaftslehre, Qualitätsmanagement, Technische Kommunikation, Projekte, Wahlmodule und wissenschaftliche Praxisprojekte und begleitende Praktika runden das Studienangebot ab. Integraler Bestandteil des Studienganges sind auch mit Industriepartnern aus dem Bereich der Dentalindustrie durchgeführte interdisziplinäre Projekte.

Wem das nicht reicht und noch 4 Semester weiter studieren möchte, dem eröffnet sich der weiterführende Masterstudiengang „Werkstoffwissenschaft“. Hier werden in einem Kerncurriculum ingenieurwissenschaftliche Kenntnisse vertieft. Vier Modulgruppen mit Wahlmöglichkeit in den Bereichen Werkstoffe, Verarbeitung und Anwendung, Analytik und Prüfung und Fachübergreifende Themen bieten die Grundlagen für weitere Schwerpunkte. Die Bereiche metallische Werkstoffe, Polymerwerkstoffe und zahnmedizinische Werkstoffe werden weiter vertieft. Eine Studien-



Abb. 3

vereinbarung zu Beginn des Masterstudiums legt das jeweilige Studienprogramm fest. Im Rahmen eines Industrieprojektes wird in Form einer Studienarbeit die Fachpraxis erworben. Diese Studienarbeit kann innerhalb der Hochschule aber auch am Industriestandort oder in Kombination erstellt werden. Studierende, die gerne auch einen Auslandsaufenthalt während ihres Studiums absolvieren möchten, haben in diesem Rahmen die Möglichkeit die guten Kontakte der Fachhochschule Osnabrück z. B. nach Japan, Neuseeland, Australien oder aber auch in die Schweiz zu nutzen. Die hierbei erworbenen Sprachkompetenzen sind nicht zu unterschätzen und ein weiterer, wesentlicher Baustein für die berufliche Qualifizierung ist hinzugefügt.

Nach Abschluss des Studiums und bestandener Masterarbeit wird der Titel Master of Science (M.Sc.) verliehen und es eröffnet sich nun die Möglichkeit der Promotion. Durch die aus der Bologna-Erklärung umgesetzten Möglichkeiten einer verbesserten „Durchlässigkeit“ können Studierende von der Fachhochschule den Master auch an Universitäten absolvieren.

Studierenden eröffnet sich auch die Möglichkeit nach dem abgeschlossenen Bachelor-Studium erst ein paar Jahren Praxiserfahrung zu sammeln um dann den Masterabschluss zu erlangen, getreu dem Motto: „Long Live Learning“.

### **Links zu weiterführenden Informationen**

[www.ecs.fh-osnabrueck.de](http://www.ecs.fh-osnabrueck.de)

[www.bildungsserver.de](http://www.bildungsserver.de)

### **Abbildungen**

1. Höchste Konzentration im Praktikum
2. Herstellung von Schliffproben während des kombinierten Praktikums Dentaltechnologie-Metallkunde
3. Übung an Dentalsoftware

## Referenten A–Z

### **AICHHORN**, Wilfried, Zahntechnikermeister

- Geb. 11.04.1944 in Freilassing Bayern
- Vater Zahnarzt, Mutter Hausfrau, Bruder Zahnarzt, Schwester Zahnarzthelferin.
- Verheiratet von 1968 bis 2000, 6 Kinder, 3 Enkelkinder
- Ausbildung zum Zahntechniker 1959 bis 1963 in Bad Reichenhall Labor Fuchs
- Gesellenzeit in den Labors:  
Fuchs, BW Zahnstation, Labor Ess Zürich, Labor Koller Liestal
- Meisterprüfung 1969 Stuttgart
- Selbständig in Traunstein 1969 bis 2003 mit bis zu 37 Mitarbeitern
- Stellvertretender Obermeister der ZTI Oberbayern 2002
- Spezialgebiet Zahnersatz für Allergiepationen und metallfreier Zahnersatz.
- Seit 2003: 1 Mann Labor im Markgräfler Land in einem Weinerholungs – Ort.
- Zahlreich Patente in der Dentalbranche

### **BARSTIES**, Ralf, Zahntechnikermeister

- Geb. am 14.02.1961. Ausbildung zum Zahntechniker in Krefeld. Nach zahntechnischen Wanderjahren über Bonn und Karlsruhe führte ihn sein Weg 1991 nach Berlin. Dort studierte er 4 Semester Architektur und vertiefte sein Wissen über Statik und kreatives Gestalten.
- Gründete 1996 zusammen mit seinem Bruder Andree sein eigenes zahntechnisches Labor, das derzeit 5 Mitarbeiter beschäftigt. Im Jahr 2004 legte er in Berlin die Meisterprüfung ab. Sein Laborkonzept ist ein lebendiger Schmelztiegel aus konservativer Zahntechnik, Entwicklungs- und Forschungsarbeit, Urban Dentistry mit höchstem Respekt vor Gottes Schöpfung.
- Er ist zertifizierter „Spezialist für ästhetische Zahntechnik“ in der DGÄZ und Mitglied der „dental excellence – International Laboratory Group“
- Arbeit im Team mit den Schwerpunkten Funktion, Vollkeramik, festsitzende und herausnehmbare Implantologische Restaurationen sowie Analyse und Diagnostik. Bei der intensive Zusammenarbeit zwischen Patient und Behandler spielt die Ästhetik eine herausragende Rolle.



## **BELLMANN, Jan-Holger, Zahntechnikermeister**

- Geburtsdatum: 04.01.1972 | Geburtsort: Varel
- Familienstand: verheiratet, zwei Kinder
- [www.bellmann-hannker.de](http://www.bellmann-hannker.de) | [info@bellmann-hannker.de](mailto:info@bellmann-hannker.de)



### **Berufliche Daten**

- Juli 1993 bis Februar 1995, Dentaltechnik Schierloh, Nordenham.
- 1993 Gesellenprüfung mit Auszeichnung.
- März 1995 bis August 1995, Praxis Dr. Haak-Rasche, Ostrhauderfehn.
- September 1995 bis Dezember 1997, Praxis Dres. Harms, Oldenburg.
- Januar 1998 bis März 1999, Artec Zahntechnik GmbH, Oldenburg
- 1998, Meisterschule Teil 3 und 4 (wirtschaftlich rechtliche Kenntnisse sowie berufs- und arbeitspädagogische Kenntnisse), Handwerkskammer Oldenburg.
- 1999, Meisterschule Teil 1 und 2 (praktische Prüfung und fachtheoretische Kenntnisse), Handwerkskammer Münster.
- Januar 2000 bis August 2000, Artec Zahntechnik GmbH, als Laborleiter.
- September 2000 bis März 2003, Praxis Dr. Stefan Neumeyer, Eschlkam (Bayerischer Wald) als Laborleiter und QM-Beauftragter im Praxislabor.
- April 2003, Laborleitung Praxis Peter Hirschfeld, Jever mit Schwerpunkt vollkeramischer Restaurationen.
- Juni 2004, Gründung eines eigenen Dentallabors in Rastede
- August 2006, Fusion der Firmen Bellmann und Hannker
- September 2006 Einrichtung eines Schulungslabors in Rastede

### **Freiberufliche Tätigkeiten**

- Nationaler und internationaler Referent der Firma 3M Espe
- Dentale Schulungen im Bereich CAD/CAM-Technologie
- Schulungen im Bereich Verblend-Keramik
- Schulungen im Bereich Dental-Fotografie und Kommunikation mit neuen Medien
- Autor zahlreicher Fachartikel
- Berater für Industrie-Firmen im Dentalbereich
- Autor des Buches „Keramische Schichttechniken“ Verlag Neuer Merkur

## **BIEKERT, Peter Georg, Zahntechnikermeister**

- Adresse: Dental Design, Peter Biekert, Hohenheimer Str. 91–97, 70184 Stuttgart  
Fon: 0049 711 2369999
- Geburtstag u. Ort: 09. Sept. 1956, in Göppingen
- Schulbesuch: 1. Hauptschule Böhmenkirch von April 1963 bis Juli 1971  
2. Wirtschaftsschule Geislingen / Steige von Sept. 1971 bis Juli 1973
- Schulabschluss: Fachschulreife



- Wirtschaftsgymnasium von Sept. 1973 bis Nov. 1973
- Berufsausbildung: Zahntechnikerlehre bei Fa. Haug Geislingen/St. von Nov. 1973 bis Mai 1976  
Mit ein jähriger Verkürzung Gesellenprüfung als externer Teilnehmer
  - Auszeichnungen: Kammersieger, Landessieger, Bundessieger
  - Wehrdienst: Luftwaffen Sanitäter von Nov. 1976 bis März 1978
  - Arbeitsverhältnisse: Jan Langner, Schw. Gmünd von April 1978 bis März 1981  
H.J. Fehmer, Stuttgart von April 1981 bis Dez. 1981  
Zahnärzte Deckert, Wünsche, Stuttgart von Jan. 1982 bis Okt. 1983
  - Meisterprüfung: Oktober 1983 als externer Teilnehmer  
Zahnärzte Deckert, Wünsche, Stuttgart von Nov. 1983 bis März 1984
  - Selbständig: Dentallabor Biekert von April 1984
  - Fortbildungen: Tanaka, Willi Geller, Mütterthies, usw.
  - Willi Gellers 1. CREATION – Kurs: 18. Juli 1988
  - Eigene Keramik Fortbildungen mit Creation: seit September 1988
  - Beauftragter der Fa. Girrbach für Trouble-Shooting: von 1988 – 1995
  - Betreuung und Hilfestellung in besonderen Fällen von 1995 – 2005:
  - Publikationen: mehr als 50 Seminare und Vorträge in Europa und USA. Veröffentlichungen im Dental Dialog, Quintessenz und Dentallabor.  
In 16 Jahren mehr als 250 Kurse mit Creation-Keramik.

**BLATTNER, Peter Arnhold, Dr.**

### Personalien

Geburtsdatum: 28.08.1978 | Geburtsort: Remscheid

Familienstand: verheiratet, ein Sohn | Staatsangehörigkeit: deutsch

### Universitäre Laufbahn

- 1999 Beginn des Studiums der Zahn-, Mund- und Kieferheilkunde an der Universität Witten-Herdecke
- 2001 Beginn der Promotionsarbeit an dem Max-Planck Institut für molekulare Physiologie in Zusammenarbeit mit der Universität Witten/Herdecke
- 2001 Stipendium der Max-Planck-Gesellschaft
- 2004 Abschluss des Studiums als Zahnarzt
- 2005 Zahnärztliche Tätigkeit als Vorbereitungsassistent
- 2006 Verteidigung der Promotionsarbeit (Dr. med. dent.)
- 2007 Niederlassung in eigener Praxis in Remscheid

**BRAUNWARTH, Jürgen, Zahntechnikermeister**

- 1977–1981 Ausbildung zum Zahntechniker.
- 1987 Meisterprüfung in Stuttgart
- 1987 Eröffnung des zahntechnischen Labors „Braunwarth Zahntechnik GmbH“ in Stuttgart
- 1995 Eröffnung des Schulungszentrum „Innovative Zahntechnik“ in Stuttgart.



- 2001 1. Platz Marketingpreis des Deutschen Handwerks
- seit 1989 weltweite Vortrags- und Kurstätigkeit, Beratungstätigkeit und Produktentwicklungen in den Bereichen:
  - Composite-Verblendtechnik
  - Metallkeramik
  - digitale Mundfotografie und Farbkommunikation
  - Vollkeramik - Technologie
  - Implantattechnik

### **CORNELISSEN, Sebastiaan, Zahntechnikermeister**

- Geburtsdatum: 24. August 1973
- Schulung: Institut für Zahntechnik IVT Nieuwegein
- Von 1991 – 1995
- Spezialisierung im Kronen-und Brückentechnik
- IVT von 1995 – 1996
- 1996 Gewinner der Hammondpreise.
- Bis heute:
  - Zahntechniker in verschiedene Laboratoria beim: UTL, Formadent, Kurt Reichel (brd), Erik v/d Winden(NL)
  - Kursteilnehmer beim verschiedenen Topreferenten zbs
  - Kurt Reichel, Jochen Peters, Thilo Fock, Christiaan Berg, Ulrich Werder, Bruno Jahn, Dieter Schulz, Willi Geller.
  - ZTM am IVT/S.B.B.O. (NL)#
  - Mitinhaber und Kursleiter bei Fa. Cordent Centre Maartensdijk.
  - Fachberater bei: Fa. Cordent, Fa. Cordent Centre, Fa. Wieland (brd)
  - Lehrer an Fachschule I.V.T (NL) Spezialisierung K+B
- Titel Vortrag: CaO™ Computer Aided Overpress
- Die digitalisierung der CaO™-PressX-Zr (Zirkonium) mit der neue Zeno-Cad Software.



### **EGGER, Bernhard, Zahntechnikermeister**

- 1962 geboren in Füssen
- 1990 erfolgreicher Abschluss der Meisterprüfung an der Meisterschule in München
- 1990 Eröffnung des Dentallabors in Füssen  
Schwerpunkt: interdisziplinäre Zusammenarbeit mit Zahnärzten und Kieferorthopäden
- 1990 Mitglied des Kemptener Arbeitskreises
- 1995 Technical Adviser – SHOFU Dental Products Inc., Japan
- 1999 Gründungsmitglied des Orognathic Bioesthetics International Institut (O.B.I.) Europe.
- 2002 Gründungsmitglied der „dental excellence – International Laboratory Group“.
- 2003 Redaktionsbeirat Quintessenz Zahntechnik, Berlin
- 2005 Fakultätsmitglied des Orognathic Bioesthetics International Institute



- (O.B.I.) Salem, OR, USA, Ernennung zum Bioesthetic Dental Technician, BDT
- 2007 Fakultätsmitglied des Orogathic Bioesthetics Institute, Canada
  - Schwerpunkte: Internationale Referententätigkeit | Publikationen in Europa, USA, Japan und Korea | Colormanagement | Bioästhetik

#### **FRIEDRICH, Insa, Dr.**

- 1978 geboren
- 1997–2002 Studium der Zahnmedizin (Humboldt-Universität Berlin)
- 2002 Approbation als Zahnärztin
- 2002–2004 Ausbildungsassistentin  
Schwerpunkt Prothetik und Parodontologie in Berlin
- 2004–2006 Facharztausbildung Oralchirurgie  
Schwerpunkt Implantatologie (Praxis PD Dr. Dr. Köhler/ Meoclinic)
- 2006 Curriculum Implantologie
- 2006 Promotion zum Dr. med. dent
- 2007 Assistenz Zahnärztin Universitätsklinikum Freiburg in der Abteilung für Mund-, Kiefer- und Gesichtschirurgie/ Plastische Operationen



#### **HOFFMANN, Andreas, Zahntechnikermeister**

- 1956 geboren
- 1971–1975 Ausbildung zum Zahntechniker
- 1985 Ablegung der Meisterprüfung
- 1985 Geschäftsführer und Mitgesellschafter mehrerer Dentallabore
- 1999 Ausstieg aus den Unternehmungen
- 2000 Direktor der Akademie Umfassende Zahntechnik
- 2000 Neugründung 1. Dentales Service Zentrum GmbH & Co KG. im VUZ Qualitätsverbund den Dienstleister für Dentallabore mit Schwerpunkt Forschung und Entwicklung
- Veröffentlichungen im In- und Ausland
- Buchveröffentlichungen
- Referententätigkeit im In- und Ausland
- Auszeichnungen: 1998 Straumann Preis



#### **Kursleiter**

- seit 1995 Laserschweißkurse in Deutschland, Österreich, Italien, Holland, Schweiz mit der Befähigung zur Ausbildung von Laserschutzbeauftragten
- seit 1996 Galvanokurse in Deutschland, Spanien, Italien
- seit 2000 Kurs Lichthärtendes Wachs in Deutschland, Ungarn, Schweiz
- seit 2001 Kurse in CAD/CAM-Technik
- seit 2002 Internationale Phaserkurse (Deutschland, USA, Schweden, Norwegen, Japan, Österreich, Italien, England)

## **Vorstandsmitglied**

- 1997/98/99 AGC (R) Club
- seit 1997 VUZ e.V. (Vereinigung Umfassende Zahntechnik)
- 1998/99/00 VUZ eG Aufsichtsrat
- 1999–2005 IZZ Geschäftsführer (Institut für angewandte Material- und Verfahrensprüfung in Zahnmedizin und Zahntechnik)
- 2000–2003 Direktor der Akademie VUZ e.V.
- seit 2004 Lehrtätigkeit an der FH und Universität Osnabrück für Fügetechnologien (Laser/Phaser)

## **Ketzinger, Christina, Zahntechnikerin**

- 1974 geboren
- 1990–1994 Ausbildung zur Zahntechnikerin:  
Georg-August-Universität Göttingen
- **Angestellt als Zahntechnikerin:**  
August 1994 – Januar 1996 Dentallabor Stegel  
Februar 1996 – April 1996 Dentallabor Reprodent  
im Mai 1996 abgeworben durch Dentallabor Deerberg  
Juli 1997 – März 2000 Erziehungsurlaub  
seit 01. März 2000 Dentales Service Zentrum  
seit 2006 Teilhaberschaft am Dentalen Service Zentrum



- **Tätigkeitsbereich:**  
Geschäftsführung mit dem Schwerpunkt Bereich CAD/CAM Technologien, Forschung und Entwicklung; Abteilungsleitung des Bereiches Vollkeramik,  
• Referententätigkeit: Procera, Cerec, Cercon, NobelGuide

## **KLAR, Andreas, Zahntechnikermeister**

- 1962 in Bremen geboren
- 1980–1984 Ausbildung zum Zahntechniker bei Rübeling Dental-Labor GmbH, Bremerhaven
- 1984–1987 Gesellenjahre mit praktischen Erfahrungen in der Funkenerosion
- 1987–1990 Tätigkeit im süddeutschen Raum, Schwerpunkt Keramik
- 1990–1991 Meisterschule in München, Abschluss als Zahntechnikermeister
- seit 1991 selbstständig in Berlin, Schwerpunkte: Funkenerosion, Implantologie, Titan, Titan-NEM-Technologie, Vollkeramiksysteme, CAD-CAM
- 2002 Gründung einer Niederlassung in der Zahnklinik der Charité, Campus „Benjamin-Franklin“
- 2005 Gründung der Firma R+K CAD/CAM-Technologie GmbH + Co. KG
- diverse Veröffentlichungen und Referententätigkeiten
- Fachbeiratsmitglied der Quintessenz Verlags - GmbH



### **KUNZ, Andreas, Zahntechnikermeister**

- 1985–1989 Ausbildung zum Zahntechniker - Labor Zademach Frankfurt/ Main
- 1990–1996 Erlernen der Edelmetalltechnik und leitende Funktion in der Gold/Keramikabteilung
- 1996–1997 Besuch der Meisterschule Freiburg
- 1997–1999 Labor Rainer Semsch, Freiburg
- 1999–2005 Laborleiter mit fünf Mitarbeitern und enge Zusammenarbeit mit der Privatpraxis Dr. D. Hildebrand. Entwicklung eines interdisziplinären Konzepts zur sinnvollen, ästhetisch-funktionellen Rehabilitation des Patienten.
- seit 1998 Referent an der Meisterschule in Stuttgart
- seit 2002 Gründungsmitglied der dental excellence Group
- seit 2005 Andreas Kunz Zahntechnik, Labor und Fortbildungen



### **Schwerpunkte**

- Komplexe Implantatprothetik, funktionelle Ästhetik, festsitzende keramische Restaurationen, individuelle Gingivagestaltung und partieller Zahnersatz .
- Kurse im In und Ausland im Bereich festsitzende und herausnehmbare Implantatprothetik. Internationale Vortragstätigkeit, sowie Veröffentlichungen mit den Schwerpunkten: implantatgetragene Suprakonstruktionen, rote und weiße Ästhetik, Monocoque Bauweise, Galvanotechnik.

### **MEHLERT, Jürgen, Zahntechnikermeister**

- 1982 Abschluss als Zahntechnikermeister
- 1986 Betriebswirt des Handwerks und von 1982 bis 1993 Laborleiter.
- Seit 1993 bei der HWK in Hamburg Leiter der Akademie für Zahntechnik (AZHH).
- Zahlreiche Publikationen im In- und Ausland im Bereich der Zahntechnik.
- Veranstalter des Zahntechnischen Fortbildungsseminars in Sand in Taufers in Südtirol.



### **PLASTER, Udo, Zahntechnikermeister**

- 27.06.1969 geboren
- 1987–1990 Ausbildung
- 1997 Meisterprüfung in Düsseldorf als Externer
- Labor in Nürnberg mit 4 Mitarbeitern
- Tätigkeitsschwerpunkt:  
ästhetisch – funktioneller Zahnersatz nach ganzheitlichen Kriterien
- Gründungsmitglied der dental excellence laboratory group



- Mitglied & Referent der DGÄZ
- Kurse & Vorträge zu den Themen Gnathologie und Keramikrestaurationen im In- und Ausland

### **REICHEL**, Erhard, Dr.

- 22.11.1947 in Magdeburg geboren
- 1967 Abitur, Hannover
- 1968–1973 Studium der Zahnheilkunde, Zahnklinik Göttingen
- 1973–1975 Assistent in konservierender Abteilung der Zahnklinik Göttingen, Prof. Motsch
- 1975–1976 Tätigkeit in Praxis, Holzminden
- 1976 Promotion
- 1976 Niederlassung in Oldenburg/Old.
- 1979 KZVN-Gutachter für Prothetik
- 1979 Mitglied im Studyclub Emomo
- 1981 Gutachter für ZÄK Niedersachsen - Gerichtsgutachten -
- 1999 Gründung einer Gemeinschaftspraxis



### **Tätigkeitsschwerpunkte**

- Parodontologie, Implantologie, Vollkeramikrestaurationen, Digitalfotografie

### **Sonstiges**

- Mitglied in DGP, DGI, EAO
- Referententätigkeit für Implantologie und Vollkeramik, Opionionleader für 3M-Espe, Autor diverser Artikel
- Co-Autor mit Jan-Holger Bellmann von Buch „Keramische Schichttechniken“ im NEUER-Merkur-Verlag

### **RIESS**, Peter

- am 01.10.1956 in Nürnberg geboren
- 1974–1978 Zahntechnikerlehre Labor Schmelz, Nürnberg
- 1978 erfolgreiche Abschlussprüfung zum Zahntechniker
- 1978–1985 Tätigkeit als Zahntechniker in verschiedenen Betrieben
- 1987–1992 Zahntechnische Beratung in Forschung und Entwicklung sowie im Bereich Marketing bei einem internationalen Dentalunternehmen
- 1993 Spezialisierung auf den Vertrieb rotierender Instrumente
- Seit 1999 Produktmanager für rotierende Instrumente



**Privatverhältnisse.** Wohnt in der Eduard-Steinle-Straße 60 in D-70619 Stuttgart.

Geboren am 24.12.1928 in Stuttgart als Sohn des damaligen Hauptmanns Erwin Rommel und seiner Ehefrau Lucie-Maria. Seit 1954 verheiratet mit Liselotte, geborene Daiber. Tochter Catherine Jurist.



**Militärverhältnisse:** Anfang 1944 bis März 1945 Luftwaffen-helfer, März bis Ende April 1945 beim Reichsarbeitsdienst, sogenannte Einsatzabteilung, das heißt mit unbrauchbaren Waffen ausgerüstete Infanterie, April bis September 1945 französischer Kriegsgefangener.

**Ausbildung:** 1947 Abitur in Biberach. Danach Studium Rechtswissenschaften in Tübingen. 1952 erstes, 1956 zweites Staatsexamen.

**Berufliches:** 1956 bis 1975 höherer Beamter bei der baden-württembergischen Landesverwaltung, zuletzt (beamteter) Staatssekretär und Amtschef im baden-württembergischen Finanzministerium. 1975 bis 1996 Oberbürgermeister der Landeshauptstadt Stuttgart. Seit 1996 bis Ende Juni 1999 ehrenamtlicher Koordinator für die deutsch-französische Zusammenarbeit. Insgesamt 9 Jahre Präsident des Deutschen Städtetages und 17 Jahre Präsident des Verbandes kommunaler Unternehmen.

**Verschiedene Auszeichnungen** (verdiente, aber mehr unverdiente), darunter:

Dr. h.c. der Universität St. Louis-Missouri, der Maryland University und der Universität von Wales; Guardian of Jerusalem. Bundesverdienstkreuz mit Stern und Schulterband, Commander of the British Empire (UK), Commandeur der Ehrenlegion (Frankreich), Distinguished Service Medal der Vereinigten Stabchefs (USA). Verdienstmedaille des Landes Baden-Württemberg Professor. Theodor Heuss Medaille. General Clay Medaille. Otto Hirsch Medaille. Dolf Sternberger Preis.

**Parteizugehörigkeit:** Seit 1950 in den Jungen Union. 1953 Mitglied des Landesvorstandes der CDU.

**Zahlreiche Veröffentlichungen, darunter:**

- „Abschied vom Schlaraffenland“ DVA 1981; 8. Auflage 1987
- „Wir verwirrten Deutschen“ DVA 1986, 3. erweiterte Auflage 1987
- „Die Grenzen des Möglichen“ DVA 1995, 2. Auflage 2000
- „Trotz allem heiter“ DVA 1998; 11. Auflage 2003
- „Sprüche“ Engelhorn/DVA 1998; 28. Auflage 2004
- „Lexikon der Politik“ Engelhorn 1996, 4. Auflage 1999
- „Witze“ Engelhorn 1997, 13. Auflage 2003
- „Weitere Sprüche und Gedichte“ Hohenheim 2003, 5. Auflage.
- „Ratschläge und fromme Wünsche“ Hohenheim 2002.
- „Das Land und die Welt“ Hohenheim 2003

## **SCHÜNEMANN, Jan, Zahntechnikermeister**

- Geburtsdatum: 02.02.1963, Hamburg
- Ausbildung zum Zahntechniker von 1979–1983 in Hamburg
- Meisterprüfung, 22.April 1992 in Münster NRW
- Ein Jahr Praxistechniker in Hamburg, In gewerblichen Laboren in Bielefeld – tätig von 1985–1988
- Selbständig in Bielefeld seit 1989
- Redakteur Quintessenz der Zahntechnik
- Beratende Tätigkeiten
- Produktentwicklung, Marketingkonzpte
- Produktfotografie (Dental, Food, Lifestyle)
- Moderation
- 1988 Gründung eines Fortbildungsinstituts
- Vorträge National und International
- Externer Referent in Deutschland, Italien, Polen, Ungarn England, Benelux, Bosnien, USA, Kanada, Russland, Schweden, Norwegen, Dänemark und Südafrika
- mehrere Publikationen
- Sprachkenntnisse: Deutsch und Englisch



## **STACHULLA, Gerhard, Zahntechnikermeister**

- 1952 in Augsburg geboren
- nach dem Abitur Ausbildung zum Zahntechniker,
- tätig als Zahntechniker im In- und Ausland;
- seit 1982 selbst. im eig. Betrieb;
- Schwerpunkte im Bereich der Galvano – Kombitechnik,
- CAD/CAM Techniken, Implantatprothetik,
- seit 1995 Referent für Implantologie mit dem
- Schwerpunkt für interdisziplinäre Zusammenarbeit;
- seit 1998 Referent für Galvano und Vollkeramik
- nationale und internationale Fachartikel und Fachvorträge;
- Mitarbeiter in verschiedenen Entwicklungsgruppen im Bereich: Geführte Implantologie
- 2005 Gründung des IMPLANT&3D Planungsceters mit seinem Geschäftspartner M.Liedtke



## **TINSCHERT, Joachim, Prof. Dr. med. dent.**

- Jahrgang: 1963
- 1984–1989 Studium der Zahnheilkunde an der Universität Köln
- 1990 Approbation, Assistenzarzt in freier Praxis in Köln
- Dezember 1990–März 2002 Assistenzarzt an der Klinik für Zahnärztliche Prothetik des Universitätsklinikums der RWTH Aachen (Direktor: Prof. Dr. Dr. H. Spiekermann)



- 1991 Promotion zum Dr. med. dent.
- 1999 Forschungsaufenthalt an der University of Florida, Department of Dental Biomaterials (Direktor: Prof. Dr. K. Anusavice)
- 2000 Ernennung zum qualifiziert fortgebildeten Spezialisten für Prothetik (DGZPW)
- seit April 2002 Ernennung zum Oberarzt
- Mai 2002 Habilitation, Erlangung der Venia legendi für das Fach Zahn-, Mund- und Kieferheilkunde
- Juni 2003 Forschungspreis der Arbeitsgemeinschaft für Keramik in der Zahnheilkunde
- Februar 2006 Verleihung einer außerplanmäßigen Professur durch die Medizinische Fakultät der RWTH Aachen

### Trimpou, Georgia, Dr., Zahnärztin

- 1995–2000 Studium der Zahnheilkunde an der National and Kapodistrian University of Athens/Greece
- **seit 2000**
- Wissenschaftlicher Mitarbeiter an der Poliklinik für Zahnärztliche Prothetik am Zentrum der Zahn-, Mund- und Kieferheilkunde (Carolinum) der Johann Wolfgang Goethe-Universität Frankfurt/Main
- Supervisor bei implantatprothetischen Therapien an der Zahnklinik der J. W. Goethe-Universität Frankfurt/Main
- Verantwortliche Studienleiterin und Prüfärztin der prospektiven klinischen Studie: „Klinisches Langzeitverhalten von Konusprothesen auf Implantaten mit präfabrizierten Patrizen und Matrizen“
- **seit 2003**
- Referentin für Postgraduierten-Fortbildungskurse an der Poliklinik für Zahnärztliche Prothetik am Zentrum der Zahn-, Mund- und Kieferheilkunde (Carolinum) der Johann Wolfgang Goethe-Universität Frankfurt/Main



### VITTONI, Claudio, Zahntechnikermeister

- Nato a Brescia il 7 aprile 1958, e sempre nella sua città, da circa 25 anni svolge l'attività di odontotecnico.
- Inizia la sua professione nel 1976, diplomatosi nel 1979 all'Istituto F.lli Calvi di Bergamo, è titolare di laboratorio dal 1981.
- La sua formazione avviene, inizialmente, in tre diversi laboratori locali e nel 1982 inizia un rapporto molto intenso con Klaus Mehling e Axel Jostock titolari di laboratorio a Monaco di Baviera, specializzandosi in protesi combinata.
- Svolge inoltre numerosi corsi di formazione tra i quali con, Poveromo, Oliviero Turillazzi, Michael Lucas e con Günter Rübelling di Bremerhaven (padre dell'elettroerosione) inizia uno scambio fattivo sull'applicazione dell'elettroerosione in campo implantare.



- Dal 1987, nel suo laboratorio, forma la sua esperienza pratica con il nuovo metodo elettroerosivo per la costruzione di attacchi e passivazione sugli impianti.
- Nel 1992 ha partecipato e ricevuto il premio quale migliore documentazione per il PARALLELOMETRO D'ORO, ambito premio riconosciuto a livello mondiale nel campo dell'odontotecnica.
- Socio ISTAD (Ist. Tecnologie Avanzate Dentali). Ha tenuto numerose relazioni in Italia e all'Estero.
- Responsabile del settore odontotecnico dell'A.I.O.L.A. (Accademia Italiana Odontoiatria Laser).

## Referenten der Tagung

**AICHHORN**, Wilfried,  
Zahntechnikermeister,  
Am Burgunderweg 6,  
79379 Müllheim-Britzingen

**BARSTIES**, Ralf,  
Zahntechnikermeister,  
Schwedter Straße 34 a,  
10435 Berlin

**BECKER**, Ingo,  
Zahntechnikermeister  
Merz Dental GmbH,  
Eetzweg 20,  
24321 Lütjenburg

**BELLMANN**, Jan-Holger,  
Zahntechniker,  
Bellmann & Hannker OHG  
Dentallabor  
Anton-Günther-Straße 10,  
26180 Rastede

**BIEKERT**, Peter,  
Zahntechnikermeister,  
Hohenheimer Straße 91–97,  
70184 Stuttgart

**BRAUNWARTH**, Jürgen,  
Zahntechnik GmbH,  
Vaihinger Markt 31,  
70563 Stuttgart

**BUHR**, Udo,  
Technik-Forum,  
Maistraße 31,  
80337 München

**BUSCH**, Reinhard,  
Zahntechniker,  
Uniklinikum Schleswig-Holstein,  
Campus Kiel, Arnold-Heller-Straße 15,  
24105 Kiel

**CORNELISSEN**, Sebastiaan,  
Dorpsweg 23,  
NL-3738 Maartinsdijk

**DITTMAR**, Klaus,  
Zahntechnisches Labor,  
Helfenstein 3,  
73066 UHINGEN

**EGGER**, Bernhard,  
Zahntechnikermeister,  
Wachsbleiche 15,  
87629 Füssen

**ESCHBACH**, Stephanie, Dr.  
Uniklinikum Schleswig-Holstein,  
Campus Kiel, Arnold-Heller-Straße 15,  
24105 Kiel

**FRIEDRICH**, Insa, Dr.  
Kuprodestraße 118 B,  
10407 Berlin

**GLAESKE**, Jens,  
Czermaks Garten 13,  
04103 Leipzig

**HOFFMANN**, Andreas,  
Zahntechnikermeister,  
Ludwig-Erhardstraße 7 b,  
37434 Gieboldehausen

## Referenten der Tagung

**HAYASHI**, Shoji, Prof. Dr.  
Kanegawa Dental College,  
Department of Prosthetic Dentistry,  
82 Inaoka-cho Yokoyuka-shi,  
Kanegawa-ken 238, Japan

**KLAR**, Andreas,  
Zahntechnikermeister,  
Ruwersteig 43,  
12681 Berlin

**KUNZ**, Andreas,  
Dental Concept,  
Westhafenstraße 1,  
13353 Berlin

**MOSS**, Christian,  
Zahntechnikermeister,  
Sachsenfeld 3–5,  
20097 Hamburg

**PLASTER**, Udo,  
Zahntechnikermeister,  
Emilienstraße 1,  
90489 Nürnberg

**POERSCHKE**, Frank,  
Zahntechnikermeister  
Merz Dental GmbH,  
Eetzweg 20,  
24321 Lütjenburg

**RIESS**, Peter,  
Im Loh 20,  
07381 Pöbneck

**REICHEL**T, Erhard, Dr., Zahnarzt,  
Hundmühler Straße 63,  
26131 Oldenburg

**SCHÜNEMANN**, Jan,  
Zahntechnikermeister,  
Lipper Heilweg 29,  
33604 Bielefeld

**STACHULLA**, Gerhard,  
Dental-Labor,  
Augsburger Straße 26,  
86444 Mühlhausen

**TRIMPOU**, Georgia, Dr., Zahnärztin,  
Universitätszahnklinik,  
Theodor-Stern-Kai 7, Haus 29,  
60590 Frankfurt

**VITTONI**, Claudio,  
Zahntechnikermeister,  
Aurodental S.n.o.di Claudio Vittoni e  
Alberto Nava, Via Bernini, 4,  
I-25010 – S. Zeno Naviglio (BS)  
Italien

**WEIGL**, Paul, Dr., Zahnarzt,  
Universitätszahnklinik,  
Theodor-Stern-Kai 7, Haus 29,  
60590 Frankfurt

**WOO**, Yi-Hyung, Prof. Dr.,  
Head of the Department of Prosthodontics,  
College of Dentistry,  
Kyung Hee University, #1,  
Hoeki-Dong Dongademoon-Gu,  
131-702 Seoul

## Festvorträge | Übersicht

**1980**

SCHÜTZ, Prof., Tübingen:  
Theologe  
Der Mensch und seine Arbeit

**1981**

STEINBUCH, Prof., Ettlingen:  
Informatiker  
Über Technik und Gesundheit

**1982**

THEIS, Prof. Dr. hc. Tübingen  
Ehemaliger Präsident  
der Universität Tübingen:  
Zusammenarbeit von  
Universität und Praxis

**1983**

HRBEK, Prof. Tübingen:  
Politologe  
Der umstrittene Fortschritt

**1984**

SCHOLDER, Prof. Tübingen:  
Theologe und Jurist  
Der umstrittene Fortschritt

**1985**

MÜLLER-FAHLBUSCH, Prof. Münster:  
Psychiater  
Ist „mehr Lebensqualität“  
technisch machbar?

**1986**

FETSCHER, Prof., Frankfurt:  
Politologe  
Arbeit und „Lebenssinn“

**1988**

HEIZMANN, Dr. Stuttgart:  
Zoologe  
Kauflächenformen und Zahnwechsel  
am Beispiel einer ausgewählten  
Tiergruppe

**1989**

BEYER, Dipl.-Math., Stuttgart:  
Rentenfachmann  
Vorsorge für das Alter

**1990**

SCHNITZLER, Prof., Tübingen:  
Biologe  
Die Natur als Konstrukteur, erläutert  
am Beispiel der Fledermäuse

**1991**

RAHN, Dipl.-Ing.,  
Dipl.-Wirtsch.-Ing. München:  
Ehemaliger Präsident der Bundesbahn  
Die Bahn im Jahre 2000

**1992**

STRECKER, Prof., Maichingen:  
Seelsorger  
Vom guten Umgang mit sich selbst –  
wie Krankheit und Krise verhindert  
werden

**1993**

RUPPRECHT, Prof., Bischofsgrün:  
Reha-Mediziner  
Signale des Körpers

**1994**

HAKEN, Prof., Stuttgart:  
Physiker  
Menschliche Wahrnehmungen

## Festvorträge | Übersicht

### 1995

KASA, Prof., Lörrach:  
Tierarzt  
Osteosynthese bei Kleintieren

### 1996

GABER, Prof., Innsbruck:  
Anatom  
Neues vom Mann im Eis – Ötzi

### 1997

EBERSPÄCHER, Prof., Heidelberg:  
Sportmediziner  
Streß und Stressbewältigung in  
Praxis und Labor

### 1998

RAMMENSEE, Prof., Tübingen:  
Biologe  
Informationsübertragung im  
Immunsystem

### 1999

RAUB, Prof., Schwäbisch Gmünd  
Geschichten vom Gold

### 2000

KERNIG, Prof., Müllheim:  
Politik und Technologie

### 2001

SCHLAUCH, Rezzo, Stuttgart  
Politiker und Rechtsanwalt  
Mittelstand und Freiberufler –  
Grundsäulen einer zukunftsfähigen  
Wirtschaftspolitik

### 2002

KÖRBER, Prof., Tübingen  
Ehrenmitglied,  
Träger des Lebenswerkes  
Die Sonne, unser nächster Stern

### 2003

SPITZER, Prof., Ulm  
Psychiater  
Wie lernt der Mensch?

### 2004

UEDING, Prof., Tübingen  
Rhetoriker  
Der Wein, die Literatur und die Liebe

### 2005

MERBOLD, Dr., Siegburg  
Astronaut i. R.  
Wissenschaft und Abenteuer  
im Weltraum

### 2006

SCHUHBECK, München:  
Fernsehkoch  
Erzählung über seine  
Küchenphilosophie

### 2007

ROMMEL, Manfred, Stuttgart  
Augenzeuge der Zeitgeschichte

# Lebenswerkpreis

**2003**

Horst Gründler, ZTM, †

**2004**

Prof. Dr. Jakob Wirz, Winterthur

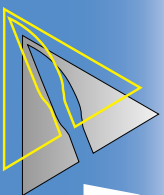
**2005**

Hans-H. Caesar, ZTM, Ludwigsburg

Prof. Dr. Erich Körber, Tübingen

**2006**

Klaus Pogrzeba, ZTM, Stuttgart



# FUNDAMENTAL® SCHULUNGSZENTRUM

*für Zahnmedizin, Zahntechnik, Management und Marketing*

Zertifiziert nach  
DIN EN ISO 9001:2000

## **DIR® System - Die neue Generation der Funktionsdiagnostik**

Systematische Diagnostik und Therapieverfahren  
Ansprüche an die „Zentrik“ in der Praxis  
Vom Ist- in den Sollzustand - so entsteht der richtige Biss

## **DGZI Zahnärztliche und zahntechnische Implantatprothetik**

DGZI-geprüfte Fortbildungsreihe Curriculum in Essen, Hamburg oder München

## **DGZI-geprüfte Fortbildungsreihe**

### **Assistenz in der Implantologie**

Neuer Kompaktkurs für engagierte Mitarbeiter/innen mit integrierter Ausbildung zur zertifizierten Sterilgutassistentin. Als „Praxisteam“ können verschiedene Mitarbeiter/innen für die unterschiedlichen Kurstage angemeldet werden.

## **FUNDAMENTAL® - Arbeitskreis Implantologie mit Live OP's**

Für Zahnärzte, die sich chirurgisch und systemunabhängig weiterentwickeln wollen

## **PSK® Dentalästhetiker/in und PSK® DentalProthetiker/in**

Die besondere Qualifikation für motivierte Zahntechniker/innen

## **Trainings & Workshops**

Parodontologie, Endodontie und Prophylaxe  
Abrechnung, Kommunikation und Qualitätsmanagement

„Wenn Ihr Zahn entspannt,  
dann tun Sie das auch!“

[www.dir-system.de](http://www.dir-system.de)



**Besuchen Sie uns in der  
Ausstellung 36. Jahrestagung  
der Arbeitsgemeinschaft  
Dental Technologie  
7. - 9. Juni 2007  
Liederhalle Stuttgart**

**FUNDAMENTAL® SCHULUNGSZENTRUM**

Arnold + Osten KG  
Bocholder Strasse 5  
45355 Essen

Tel. 0201/868640  
Fax 0201/86864-90

[www.fundamental.de](http://www.fundamental.de)  
[Info@fundamental.de](mailto:Info@fundamental.de)